

Monografía breve

Actualización en retinopatía de la prematuridad

Pilar Tejada Palacios¹

Hospital 12 de Octubre. Madrid

Introducción

La retinopatía del prematuro (ROP) puede definirse como una vitreorretinopatía vasoproliferativa que acontece en los recién nacidos prematuros, generalmente sometidos a oxigenoterapia y de etiopatogenia no conocida totalmente. Se considera un trastorno de los vasos retinianos en desarrollo que aparece fundamentalmente en los niños nacidos muy prematuros.

Fue descrita por Terry en 1940 con el nombre de fibroplasia retrolental, siendo el primero en relacionarla con la prematuridad. En 1952, Heath acuñó el término de retinopatía de la prematuridad para nombrar a la enfermedad, término con el que se la conoce actualmente (1).

En la década de los años 40 y 50 se asiste a un gran número de niños prematuros ciegos por ROP en USA y en menor medida en Europa Occidental, llegándose a hablar por la magnitud del problema de la primera epidemia de ROP.

Desde el principio de los años 50 se relacionó el oxígeno (O₂) como el principal factor de riesgo para la enfermedad. El Estudio Nacional Clínico Multicéntrico Prospectivo y Randomizado sobre el Oxígeno concluyó en 1956 que limitar el O₂ era esencial en la prevención de la ROP (2). En este tiempo la falta de monitorización de los suplementos de O₂ fue el principal factor de riesgo.

Como consecuencia, los neonatólogos redujeron la administración de O₂ para intentar prevenir la ROP, produciendo esta medida un importante incremento en la mortalidad neonatal (3). Se calcula que por cada caso que se previno de ROP grave, murieron 16 niños. Por tanto, la creencia de que la enfermedad estaba bajo

control se probó que era falsa, y durante los años 70 y 80 se asiste a un aumento importante de niños ciegos por ROP, conocida como la segunda epidemia de ROP. En estas décadas se produjeron grandes avances en los cuidados intensivos neonatales en los países industrializados, como la monitorización de O₂, el uso de pulsioxímetros y el uso de surfactante entre otros, que llevaron consigo un aumento importante en la supervivencia de niños muy prematuros. Parecía por tanto, que no sólo el O₂ tenía que ver con la ROP, sino más bien parecía una enfermedad íntimamente ligada a la gran inmadurez y al muy bajo peso al nacer. Los niños más grandes y más maduros sobrevivían sin desarrollar enfermedad grave.

En estas décadas los clínicos comprendieron la necesidad de aprender más acerca de la enfermedad, se progresó en el reconocimiento clínico de la ROP. Y fue en 1984 cuando se desarrolló y publicó la Clasificación Internacional de la Retinopatía de la Prematuridad (ICROP), punto de partida para unificar criterios en el reconocimiento de la ROP (4).

Aparecieron distintos trabajos sobre la utilidad de la crioterapia como tratamiento de la ROP (5-9), pero los datos no fueron concluyentes, por lo que se reconoció la necesidad de realizar un estudio multicéntrico para determinar el beneficio de la crioterapia en la ROP. El estudio es conocido como CRYO-ROP (Estudio Multicéntrico de Crioterapia para la ROP).

En 1988 se publicaron los resultados preliminares del CRYO-ROP a 1 año que mostraron el beneficio de la crioterapia en el tratamiento de la ROP umbral, mejorando el curso desfavorable frente a la evolución natural de la enfer-

¹ Jefe de Sección de Oftalmología Infantil.

medad. Al fin había un tratamiento que mejoraba el pronóstico de la enfermedad. Por tanto parecía justificado implantar programas de cribado que nos permitiera detectar los casos de ROP susceptibles de tratamiento.

Algunas sociedades científicas realizaron distintas recomendaciones en relación con el cribado de la ROP (10-12).

En la actualidad en los países desarrollados, los más industrializados, existen unos excelentes cuidados neonatales y programas de cribado y tratamiento eficaces que han hecho disminuir de forma muy importante la ceguera por ROP. Sin embargo, estamos asistiendo actualmente a una tercera epidemia de ROP en países de ingresos medios como países de América latina y las antiguas repúblicas socialistas del Este de Europa así como en economías emergentes como India y China. En estos países comienzan a desarrollarse las unidades de cuidados intensivos neonatales, mejorando por tanto la supervivencia de los prematuros; pero no existen programas de cribado suficientemente implantados ni oftalmólogos preparados para el tratamiento de la ROP. Todo esto tiene como resultado un importante número de prematuros que sobreviven con ROP grave que desemboca en ceguera (13-15).

Fisiopatología

Vascularización retiniana

Los vasos retinianos crecen desde el nervio óptico a la periferia finalizando su crecimiento justo antes del nacimiento (16). Existe una fase temprana de vasculogénesis a partir de las células precursoras vasculares de origen mesenquimal que salen del nervio óptico a partir de la semana 16 de embarazo en la cual se forman los vasos principales del plexo central superficial, incluyendo las cuatro arcadas de la retina posterior. Este proceso abarca de la semana 14 a la 21 de gestación. En esta primera fase de la vasculogénesis retiniana no existen factores que controlan la vascularización que puedan ser regulados por el oxígeno ni tampoco influyen los factores metabólicos. Por lo tanto esta

fase es independiente de las demandas metabólicas y del factor de crecimiento endotelial (VEGF) (citoquina inducida por hipoxia) (17).

Como la retina neural se desarrolla antes de la vasculatura, se crea un aumento de la demanda de oxígeno conocida como hipoxia fisiológica. En respuesta a esta hipoxia, el VEGF estimula el crecimiento de los vasos sanguíneos y de esta forma se completa la vasculatura retiniana normal. En esta fase segunda de la vascularización retiniana normal conocida como fase de angiogénesis se incrementa la densidad capilar de la retina central y se forman los vasos periféricos del plexo superficial y del plexo capilar profundo, así como los capilares peripapilares radiales. Con estos nuevos vasos formados, la hipoxia disminuye y la expresión del VEGF es reducida por un mecanismo de feedback (18).

Otros factores como la hormona de crecimiento (GH) y factor de crecimiento placentario insulin like (IGF-1) tienen un papel importante en el desarrollo de la vasculatura retiniana normal (19,20).

El IGF-1 tiene un papel en el crecimiento fetal durante todo el embarazo aumentando con la edad gestacional y alcanzando niveles significativamente altos en el tercer trimestre, pero estos niveles caen tras el nacimiento ya que este factor es producido por la placenta.

El IGF-1 es decisivo para el desarrollo de la vasculatura retiniana normal ya que actúa facilitando la estimulación máxima del VEGF para formar vasos; tanto es así que el VEGF solo, puede no ser suficiente para promover la angiogénesis retiniana. Por tanto los vasos retinianos para desarrollarse dependen del IGF-1 y del VEGF (21).

ROP

Actualmente se explican dos fases dentro de la fisiopatología de la ROP. Una fase I en la que se detiene el crecimiento vascular retiniano comenzando en el útero con pérdida de algunos de los vasos ya desarrollados. Y una fase II donde se produce el crecimiento de vasos patológicos (17,20,22,23).

En los niños prematuros no se ha completado su proceso de vascularización retiniana cuando nacen. La hiperoxia del medio extrauterino, más aún el oxígeno suplementario, cambian las condiciones fisiológicas que existían intraútero (la sangre intraútero tiene una saturación del 70% frente al 100 % de los niños a término en el aire ambiental, la PaO₂ en el útero es de 30 mm Hg, mientras que un niño que respira aire ambiente la PaO₂ es de 60-100 mm Hg) (17).

El suplemento de oxígeno a los prematuros crea una hiperoxia que suprime la expresión del VEGF y por tanto se interrumpe el crecimiento normal de los vasos retinianos y regresan parte de los existentes. Por lo tanto el oxígeno suministrado interfiere con el desarrollo vascular normal regido por el VEGF conformando así la fase I de la ROP. Esta fase va desde el nacimiento hasta la edad postmenstrual de 30-32 semanas.

Como resultado de la hipoxia inducida por la pérdida de vasos, aumenta la expresión del VEGF dando como resultado neovascularización patológica y dando así paso a la fase II de la ROP. Esta fase comienza alrededor de las 32-34 semanas de edad postmenstrual.

El VEGF tiene papeles muy distintos en las dos fases de la ROP, mientras que en la fase I se encuentra suprimido por la hiperoxia producida por el suplemento de oxígeno, e inhibiendo así el crecimiento normal de los vasos. En la fase II, el VEGF se encuentra elevado por la hipoxia inducida por el cese y regresión de los vasos durante la fase I, lo que precipita la proliferación de vasos patológicos (23).

La pérdida de IGF-1 en el periodo neonatal temprano impide la actuación del VEGF, contribuyendo a la pérdida del crecimiento vascular normal. Es así como ambos factores la prematuridad y el oxígeno intervienen frenando el crecimiento de los vasos retinianos durante la fase I de la ROP (24).

Cuando el prematuro va creciendo sus órganos maduran y aumentan los niveles de IGF-1, lo que permite al VEGF promover la vascularización y como en la fase II de la ROP se encuentran niveles elevados de VEGF, se promueve así la neovascularización.

El IGF-1 parece ser un determinante tan fuerte para la ROP como lo es el peso al nacer o la edad gestacional (25-27).

Factores de riesgo de la ROP

– La ROP se asoció con exceso de oxígeno tras la descripción de la enfermedad. Ha quedado demostrado el papel de la oxigenoterapia incontrolada como causante de la hiperoxia que frena el estímulo para el desarrollo vascular normal. Tras los controles de oxígeno suplementario debería haber disminuido la ROP, pero no fue así debido al aumento de la supervivencia de los grandes inmaduros. Por tanto parece haber otros factores, la prematuridad en sí misma, que tienen que ver con la ROP (28-31).

– En la actualidad el uso del oxígeno pero sobretudo la edad gestacional y el peso al nacimiento son los mayores factores de riesgo para la ROP. La prematuridad conlleva un menor desarrollo de la vasculatura retiniana y niveles más bajos de IGF-1 necesarios para la vasculogénesis normal. Por lo tanto a mayor prematuridad, menor desarrollo vascular y niveles más bajos de IGF-1. Hay estudios que demuestran la relación directa de niveles bajos de IGF-1 y ROP (niveles por debajo de 33 ngr/ml a las 33 semanas parece multiplicar por 2,2 el riesgo de desarrollar ROP) (21).

– Entre otros factores considerados de riesgo para la ROP estaría el antecedente y número de transfusiones, la sepsis, la broncodisplasia pulmonar, los episodios de apnea, la ventilación asistida, la hemorragia intraventricular, la enteritis necrotizante; aunque todos ellos vienen a reflejar un cortejo de patologías asociadas en sí mismas a la gran inmadurez (28,29,32-34). Tanto la sepsis, como la enteritis necrosante y la broncodisplasia pulmonar contribuyen a la disminución de la síntesis de IGF-1 (27). La nutrición parenteral prolongada al estar asociada con las complicaciones anteriores también va a suponer un mayor riesgo de ROP. Por otra parte, las transfusiones de hematíes, al aportar hematíes adultos ricos en HbA contribuyen a un mayor aporte de oxígeno a las células (35-37).

– Estudios previos sobre el papel de la vitamina E o la exposición a la luz no han sido concluyentes. El estudio Light ROP diseñado para evaluar el efecto de la luz en la incidencia de la ROP, concluyó que una reducción en el ambiente de exposición a la luz no disminuye la incidencia de ROP (38-47).

– La eritropoyetina que reciben los niños de muy bajo peso para prevenir la anemia, parece que puede estimular la producción de VEGF en las células de la médula. Actualmente, no hay datos publicados concluyentes a cerca de si los niveles de VEGF en la orina de los niños de muy bajo peso pueden servir como un marcador no invasivo de la ROP de alto riesgo.

– Últimamente se menciona cierta susceptibilidad genética favorecedora de ROP al asociarse la ROP con mutaciones del gen de Norrie (48-51).

La ROP se considera una enfermedad multifactorial no totalmente controlada en la actualidad.

Clasificación de la ROP

Con la introducción en 1984 de la Clasificación Internacional de la Retinopatía de la Prematuridad (ICROP) (4) se logró el consenso de un grupo internacional de especialistas en ROP a cerca de la descripción de la enfermedad, de la localización, gravedad y extensión de la misma. Posteriormente fue ampliada en 1987 (52).

Con el fin de definir la localización antero-posterior de la ROP se describieron 3 zonas concéntricas de afectación retiniana. Cada zona se centra en la papila:

– Zona I: consiste en un círculo cuyo radio se extiende desde el centro de la papila hasta dos veces la distancia del centro de la papila al centro de la mácula.

– Zona II: se extiende centrífugamente desde el límite de la zona I a la ora serrata nasal.

– Zona III: es el creciente residual retiniano anterior a la Zona II (creciente de retina temporal periférico a la Zona II).

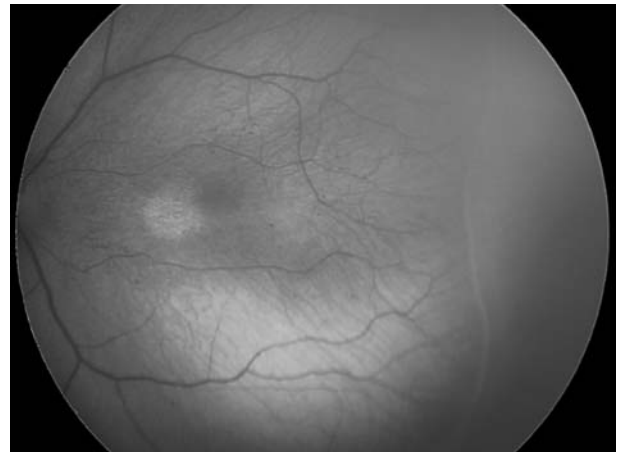
En cuanto a la *extensión* de la enfermedad se determina bien en horas de reloj, bien en secto-

res horarios (cada sector horario equivale a 30° de circunferencia).

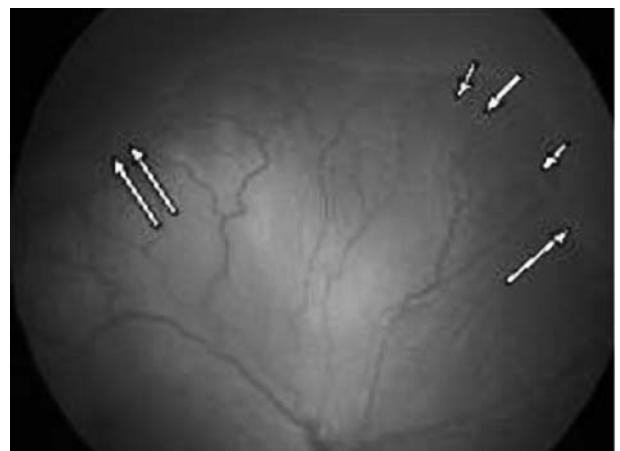
Se describen cinco *estadios* de afectación de la enfermedad:

– Estadio 1. Línea de demarcación: es una línea definida que limita y separa la retina avascular de la retina vascularizada (es una línea blanca, a nivel del plano retiniano).

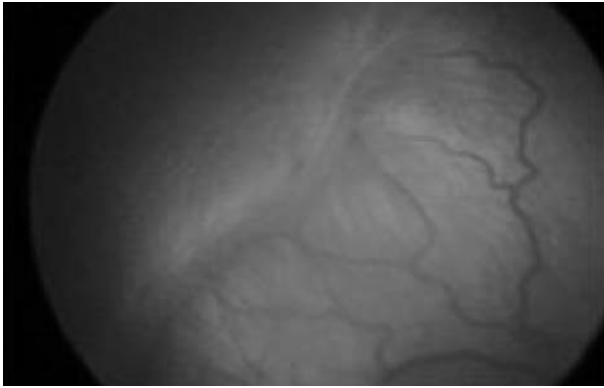
– Estadio 2. Cresta monticular: la línea del estadio 1 se hipertrofia, se hiperplasia y se ve como una cresta entre la retina avascular y vascular. La cresta se corresponde con un engrosamiento de la línea de demarcación, que se hace más alta y ancha y se extiende por el plano de la retina. Son típicos los shunts y comunicaciones arteriovenosas, posteriores a la cresta.



Estadio 1.



Estadio 2.



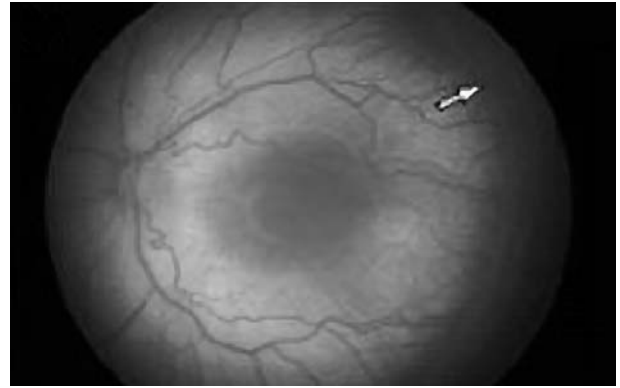Estadio 3.

– Estadio 3. Proliferación fibrovascular extraretiniana: la proliferación fibrovascular o neovascularización se extiende desde la cresta hasta el vítreo. La severidad de la lesión del estadio 3 puede subdividirse en leve, moderada o grave dependiendo de la extensión del tejido fibrovascular extraretiniano que infiltra el vítreo.

– Estadio 4. Desprendimiento de retina (DR) parcial ó subtotal: el desprendimiento de retina subtotal que caracteriza al estadio 4, puede dividirse en estadio 4A o extrafoveal y estadio 4B o foveal. Los DR comienzan típicamente a nivel del punto de anclaje del tejido fibrovascular a la retina vascularizada.

– Estadio 5. DR total: el DR es completo, generalmente en forma de embudo. Se clasifican según la apertura del embudo en «abierto» o «cerrado».

– Enfermedad plus +: Existe un grado aparte, denominado «enfermedad plus» que puede

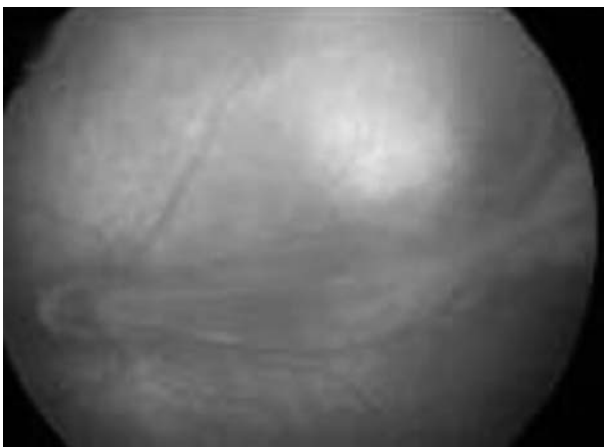

combinarse con cualquiera de los otros. Consiste en una dilatación y tortuosidad de la vasculatura retiniana del polo posterior en al menos dos cuadrantes. Denota la existencia de un «shunt» arteriovenoso importante, y viene a indicar la presencia de una enfermedad activa y, por tanto, potencialmente peligrosa. Confiere gravedad al cuadro.

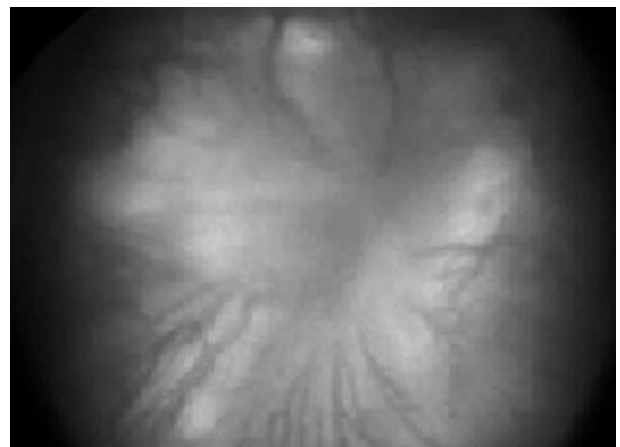
Puede asociarse con ingurgitación vascular del iris, rigidez pupilar y opacidad del vítreo. Es un signo de mal pronóstico que se confirmó en el estudio CRYO-ROP, cuando aparecía enfermedad plus se incrementaba el riesgo de resultado desfavorable de un 3 a un 62%.

En 2005 ha sido revisada la ICROP, realizándose algunas aportaciones nuevas respecto a la clasificación original (53). Se incluyen:

1. El concepto de una forma de ROP agresiva posterior (AP-ROP) observada en niños de



Estadio 4.



Estadio 5.

menor peso al nacimiento, que rápidamente progresa al DR.

Con este término se designa una infrecuente forma severa de ROP rápidamente progresiva. Si no se trata, generalmente progresa a ROP estadio 5. Los signos característicos de este tipo de ROP son la localización posterior y la presencia de enfermedad plus prominente. Este tipo de ROP se describió previamente como «enfermedad Rush» o «ROP fulminante», pero no se había incluido específicamente en la ICROP.

La AP-ROP se observa más frecuentemente en la Zona I, aunque puede también presentarse en la Zona II posterior.

Precozmente, los vasos del polo posterior muestran un incremento en su dilatación y tortuosidad en los 4 cuadrantes, desproporcionado respecto a la retinopatía periférica que presentan. Estos cambios vasculares progresan rápidamente. Generalmente no progresa a través de los clásicos estadios 1 a 3. Puede presentarse como una única red plana de neovascularización a nivel de las uniones entre retina vascularizada y avascular en la que llama la atención la poca afectación periférica con línea de demarcación mínima, con shunts o sin ellos, pero con una marcada congestión y tortuosidad vascular.

La AP-ROP se extiende típicamente en forma circular y se acompaña con frecuencia de vasos circulares.

La demostración en la AFG de amplias áreas isquémicas de la retina vascularizada posterior podría explicar la falta de respuesta en estos casos al tratamiento convencional de ablación de la retina avascular (54).

Esta morfología de la ROP es distinta a la descrita en la Clasificación Internacional de la ROP ICROP y de la que se aplica para los criterios de tratamiento de la ROP umbral (54). Además se ha visto su rápida progresión hacia la vitreoretinopatía proliferativa. Es fundamental reconocer este grupo morfológico, más aún con el aumento actual de la supervivencia de niños con muy bajo peso y muy escasa edad gestacional < 23 semanas (55).

Parece que la presencia de enfermedad plus es el signo clínico más reseñable de la ROP umbral en los niños extremadamente inmadu-

ros. Existe una ventana muy estrecha para el tratamiento en estos casos con enfermedad plus pero sin los clásicos shunts periféricos. Esta morfología de la ROP umbral por su agresividad y rápida progresión requiere tratamiento sin retraso. Y el retraso en el tratamiento podría resultar en el progreso de la ROP hacia la vitreoretinopatía proliferativa.

Estas formas nuevas de ROP apoyarían las recomendaciones del ETROP sobre el tratamiento precoz de la ROP en preumbral para la zona I antes de lo recomendado previamente (56).

2. La descripción de un nivel intermedio de la enfermedad plus (pre-plus) entre la vasculatura normal del polo posterior y una enfermedad plus franca (57).

La enfermedad plus está definida en la Clasificación Internacional de la ROP (ICROP) como cambios vasculares del polo posterior: dilatación venosa y tortuosidad arteriolar.

El CRYO-ROP introdujo el concepto de una fotografía estándar que representaba el mínimo de anormalidad requerida para considerar la enfermedad plus (57).

Posteriormente el comité internacional que revisó la ICROP definió enfermedad preplus como aquellas anormalidades vasculares del polo posterior que son insuficientes para el diagnóstico de enfermedad plus pero que muestran más tortuosidad arterial y más dilatación venosa de lo normal. El preplus se basó en un consenso basado en la opinión mayoritaria, pero no ha sido reconsiderado por expertos y no hay fotografía estándar que defina el mínimo de afectación para considerarlo.

En la actualidad, la enfermedad plus es considerada un marcador de enfermedad severa y uno de los indicadores pronósticos más importantes en la ROP como ha podido constatarse en las nuevas formas descritas de ROP de los niños más inmaduros. La presencia o ausencia de enfermedad plus es el primer factor que va a determinar si un niño con ROP va o no a requerir tratamiento. La medición objetiva de la tortuosidad y dilatación ha sido reconocida como un objetivo importante del diagnóstico de la enfermedad. Para ello los autores han aplicado diversos métodos de análisis de imágenes.

Sin embargo, puede ser difícil juzgar el grado de cambios vasculares presentes en el polo posterior de un niño. Serían de ayuda programas informáticos que midan la tortuosidad y la dilatación en comparación con la fotografía estándar de enfermedad plus y calcular si un ojo tiene las suficientes alteraciones para tener enfermedad plus.

Uno de los programas informáticos que se están desarrollando en la actualidad es el «ROP tool» (58) que parece mostrar excelente sensibilidad y especificidad en la detección de tortuosidad suficiente para determinar enfermedad plus y preplus (se analizaron imágenes de Ret Cam y fueron comparadas con las conclusiones de 5 oftalmólogos expertos en ROP). Puede pues reducir potencialmente la subjetividad y además convertirse en una solución al cribado en países en desarrollo a través de telemedicina.

El análisis informático de la imagen de la retina (programa CAIAR) (59) fue desarrollado para permitir la detección semiautomática de la vascularización de la retina. En la comparación de los resultados de CAIAR con evaluaciones realizadas por oftalmólogos expertos, CAIAR correlaciona moderadamente los grados de tortuosidad, pero menos los grados de congestión.

Otro programa «RISA» (59) (un software de análisis de imágenes de la retina) se diseñó para analizar los vasos de la retina de los adultos. Se necesita una muestra amplia de niños con ROP para hacer una evaluación más completa de las capacidades de diagnóstico RISA.

Evolución de la enfermedad

El 80% de los casos de ROP se resuelven espontáneamente con regresión de la enfermedad. Tan solo el 20% restante presenta algún grado de enfermedad cicatricial (paso de una fase vasoproliferativa a una fase fibrótica) siendo muy infrecuente los grados más avanzados con desprendimiento de retina traccionales, relacionándose estos con un grado de ROP aguda avanzada (60,61).

Normalmente los estadios activos más leves suelen regresar sin dejar enfermedad cicatri-

cial, mientras que cuanto más grave es la ROP aguda hay más posibilidad de enfermedad cicatricial, y en algunos casos, de que pueda comprometer la agudeza visual del niño en mayor o menor medida (62-64).

Ante la presentación de la enfermedad umbral, se estima que existe una probabilidad de ceguera del 50% si no se realiza tratamiento.

Uno de los primeros signos de estabilización de la fase aguda de la ROP es el fracaso de la ROP en progresar al siguiente estadio. Algunos signos morfológicos característicos del inicio de la regresión son el blanqueamiento de la cresta, la menor turgencia de los vasos neoformados, y el avance en la localización anterior de la ROP entre otros.

Las secuelas cicatriciales incluyen un amplio espectro de cambios vasculares y retinianos tanto periféricos como posteriores. Estos cambios se denominaron previamente ROP cicatricial o fase cicatricial de la ROP.

Reese propuso una clasificación de la ROP cicatricial en la que describe cinco grados en correlación con la agudeza visual, y por tanto pronósticos:

– Grado 1: tortuosidad arterial y venosa, línea blanca de regresión o barrera de Flynn, cambios de pigmentación periféricos y agudezas visuales de 10/10 o cercanas.

– Grado 2: fibrosis que tracciona de los vasos retinianos distorsionando los vasos papilares hacia temporal, cicatrices fibróticas periféricas, ectopia macular y agudezas visuales entre 2/10 y 5/10.

– Grado 3: pliegue falciforme desde papila a la periferia temporal, DR localizado y agudezas visuales entre 2/10 y movimientos de manos.

– Grado 4: leucocoria parcial por masa fibrovascular retrocristaliniana sectorial, DR sectorial, agudezas visuales entre movimientos de manos a percepción de luz.

– Grado 5: leucocoria total por DR total y masa fibrovascular retrocristaliniana total, cámara anterior estrecha, agudeza visual de amaurosis.

Actualmente se tiende a describir las alteraciones cicatriciales más que a incluirlas en una clasificación. De esta forma se describen cam-

bios que van desde áreas de retina que permanecen avasculares tras la regresión de la ROP, hasta cambios vasculares como amputaciones capilares o ramificaciones vasculares anómalas. También se describen cambios pigmentarios y cambios en la interfase vítreoretiniana desde líneas finas hasta crestas fibrosas prominentes. En general, cuanto más graves son los cambios periféricos, más graves serán los cambios del polo posterior, produciéndose fenómenos traccionales que van desde pequeñas distorsiones de la arquitectura foveal a desplazamientos importantes de los vasos retinianos mayores provocando heteropia o ectopia macular. Cambios cicatriciales que pueden dar también complicaciones tardías como DR traccionales o regmatógenos.

Desde la década de los años 40 hasta la década de los 80 que se introdujo la crioterapia hubo una cohorte de niños con ROP que sobrevivieron a los que no se practicó tratamiento (la generación del baby boom ROP).

En ellos se han visto de adultos las secuelas cicatriciales de la ROP y su evolución en el tiempo. Se han descrito cataratas precoces, glaucoma de ángulo abierto, cerrado y neovascular, queratopatía en banda, neovascularización iridiana, pigmentación retiniana, agujeros retinianos, degeneraciones lattice, pliegues retinianos, estiramiento de los vasos, DR regmatógenos y un gran número de adultos miopes.

Epidemiología de la ROP

Ceguera por ROP

En 1993 la OMS desarrolló un nuevo sistema para clasificar las causas de ceguera en los niños, teniendo en cuenta una clasificación descriptiva (según la parte del tracto visual afectada) y una clasificación etiológica. Pero también se tuvieron en cuenta datos del Banco Mundial sobre el desarrollo socioeconómico, así como la tasa de mortalidad infantil (IMRs) de los distintos países.

Podemos considerar 3 grupos distintos de países:

– Aquellos con rentas muy bajas, IMRs por encima de 60/1000 RN vivos, que no tienen problemas de ceguera por ROP. En estos países, entre los que se encuentran casi todos del África Subsahariana, no hay servicios de cuidados intensivos neonatales y los prematuros no sobreviven para desarrollar ROP (13,65).

– Países con rentas muy altas, países industrializados, con muy baja IMRs (< 9/1000). En ellos también hay pocos ciegos por ROP. La tasa de prematuridad es relativamente baja, los cuidados neonatales son excelentes (incluyendo monitorización de oxígeno y personal entrenado en el cuidado de estos bebés). Existen además programas de cribado implantados de forma universal y los tratamientos cuentan con tecnología y oftalmólogos expertos (15,65,66).

– El último grupo de países, son los de ingresos medios, en los que la IMRs está entre 9-60/1000. Entre ellos se encuentran casi todos los países de Latino América, los Países del Este de Europa y las economías emergentes como China e India. En estos países va mejorando la asistencia neonatal, incorporándose unidades de cuidados intensivos neonatales y la mayor accesibilidad a estos cuidados hace que mejore la supervivencia de niños prematuros. Pero esto no se acompaña de programas de cribado implantados de forma sistémica y menos aún de oftalmólogos disponibles especializados en el cribado y tratamiento (65-68). El patrón de los niños afectados por ROP severa en estos países sugiere una mezcla de los factores de riesgo de la primera epidemia (inadecuada monitorización del oxígeno) y de los de la segunda epidemia (extrema prematuridad) (69).

Incidencia de la ROP

– El estudio más extenso sobre la historia natural de la enfermedad es el CRYO-ROP (63,99). En él se refiere una incidencia de ROP del 65,8% en los < 1251 g y del 81,6% en los < 1000 g. Los datos corresponden a 1987. En cuanto a la ROP grave el CRYO-ROP da datos de ROP umbral del 6%, que en los < 750 g es

del 16%, mientras que entre 1.000 y 1.250 g la ROP grave es del 2%.

– El ETROP (118) por su parte es el mayor estudio multicéntrico sobre la incidencia de la ROP en los últimos 15 años. Los resultados de este estudio muestran una incidencia de ROP del 68% en < 1251 g, muy parecidas a las referidas por el CRYO-ROP.

– Los datos de incidencia de ROP obtenidos del «The Vermont Oxford Network Database» del año 1997 son del 57,22% de ROP y algo menor que el CRYO-ROP y el ETROP.

– En los años siguientes al CRYO-ROP se publican incidencias menores de ROP. Y ya en los años 90 algunos autores presentan datos de incidencia de ROP del 21% (siendo esta incidencia mayor en los grupos de menos peso: 34% en < 1251 g y del 46% en < 1001 g) y de ROP grave entre el 4 y el 5%.

– Datos recientes (año 2000) del Reino Unido muestran una incidencia de ROP total del 31%, de ROP 3 del 4,8% y de enfermedad umbral del 1,5%. Estos datos son coincidentes con los datos más recientemente publicados de centros especializados de países desarrollados (USA, Australia, Dinamarca) que reflejan clara disminución en la incidencia de ROP en estos países (70-73).

Contrastan estos datos con los publicados por países en vías de desarrollo donde las tasas de incidencia son mucho más altas (15,67-69). Hay datos recientes de Vietnam (74) sobre ROP en el 46% de los < 2000 g, siendo del 81% en < 1250 g, y ROP que precisa tratamiento en el 9,3% de todos los < 1250 g.

Cribado

Justificación

El CRYO-ROP definió la enfermedad umbral como aquella que debe ser tratada. Posteriormente el ETROP demostró mayor beneficio con el tratamiento precoz de la enfermedad preumbral de alto riesgo o enfermedad tipo 1. Esta evidencia, junto con el aumento de la supervivencia de los niños más inmaduros incrementó la necesidad del cribado ocular.

Programas de cribado

Algunos países elaboraron guías de cribado en función del peso y la edad gestacional, que han ido modificando en función de la población y los sucesivos estudios sobre la incidencia de la enfermedad (11,12,75-77). En la mayoría de los países de Europa Occidental y Norteamérica existen por tanto programas de cribado bien establecidos. Estos programas además aportan información a la comunidad científica de cómo se va cambiando en el tiempo la población de bebés que requieren tratamiento por ROP grave. Esta información se usa para mejorar los criterios de cribado haciéndolos más eficientes.

La Academia Americana de Pediatría, La Academia Americana de Oftalmología y la Asociación Americana de Oftalmología Pediátrica y Estrabismo dictaron en 1997 sus recomendaciones a cerca del cribado de la ROP (78). Estas recomendaciones se actualizaron sucesivamente en 2001, 2005 y finalmente en 2006 (80). En estas últimas recomendaciones se recogen cambios en los criterios de entrada al programa de cribado, recomendando sea hecho a los < 1500 g o < 32 semanas.

También en el año 2007 (81) actualizó sus recomendaciones el Real Colegio de Oftalmólogos y la Asociación Británica de Medicina Perinatal del Reino Unido, estableciendo como criterios de entrada al cribado a los recién nacidos ≤ 1500 g y/o ≤ 32 semanas. Especifican que el cribado debe realizarse al menos a los que tengan < 31 semanas o < 1251 g, estableciendo estos últimos criterios como los criterios mínimos a cumplir.

En octubre 2009 la Asociación Española de Pediatría ha publicado unas recomendaciones acerca del cribado de la ROP (82), entre ellas incluyen los criterios de entrada al programa, que lo establecen en ≤ 1500 g, edad gestacional ≤ 32 semanas y un curso clínico grave a criterio del neonatólogo.

La evidencia sugiere que los prematuros con riesgo de ROP que requieren tratamiento es distinta en los diferentes países, desarrollando ROP grave los niños más grandes y más

maduros en los países en vías de desarrollo (69,74,83). Las guías para el cribado de la ROP se basan en las recomendaciones de las Sociedades Científicas de los países desarrollados, pero pueden no ser aplicables en países emergentes, donde se ha visto que los niños afectados son de más peso y edad gestacional (84). Se requiere información de los países menos desarrollados sobre los niños que requieran tratamiento por ROP y establecer programas de cribado que incluyan a todos los prematuros en riesgo (83). Será necesario comparar los pesos y edades gestacionales para la ROP severa en los distintos países y determinar si los criterios de los países desarrollados son aplicables a otros países (83). Estudios publicados recientemente sobre la ROP en la India (67,85) destacan el hecho de que aplicando los criterios de cribado americanos o ingleses se escaparía hasta un 14% de la ROP severa, recomendando por tanto ampliar los criterios a < 1750 g y < 34 semanas. Últimamente algunos países latinoamericanos como Argentina (86) y Ecuador han ampliado también sus criterios de cribado a < 2000 g y < 37 semanas para poder recoger a todos los casos susceptibles de tratamiento.

Parece pues lógico que juntos oftalmólogos y neonatólogos deben trabajar en la comprensión de los programas de cribado y a partir de guías internacionales desarrollar guías nacionales que sirvan a su vez para desarrollar protocolos locales (104).

Entre las recomendaciones de la Academia Americana de Pediatría se incluyen que cada Unidad debe establecer criterios específicos de cribado mediante un acuerdo entre los Servicios de Neonatología y Oftalmología.

Eficiencia de los programas de cribado

Todo programa de cribado de ROP debe ser capaz de identificar a todos los niños que tengan ROP grave susceptible de ser tratada. Para ello debe identificar a los que deben ser cribados y excluir con seguridad a aquellos que no lo necesitan.

El cribado de gran número de niños, la mayoría de los cuales no desarrollará enfermedad grave, consume una gran cantidad de recursos económicos y de tiempo de oftalmólogos expertos, y también expone a muchos niños a exploraciones innecesarias.

Un programa de cribado será eficaz cuando detecte el 100% de niños con ROP que requieran tratamiento, explorando al mínimo número de niños.

Existe un debate recurrente en cuanto a la reducción de los límites superiores del cribado (76,77,87). Estudios realizados recientemente en los países desarrollados muestran que podrían establecerse como límites seguros el peso al nacimiento en < 1251 g y la edad gestacional en < 30 semanas, ya que todos los casos observados de ROP3 y ROP umbral y preumbral se dan en niños con peso al nacimiento < 1000 g y edad gestacional < 28 semanas. Con estos criterios se conseguiría aumentar la sensibilidad del programa de cribado sin comprometer la especificidad del mismo y evitando exploraciones innecesarias.

En el Hospital 12 de Octubre se implantó en 1990 un programa de cribado de la ROP consensuado por neonatólogos y oftalmólogos con criterios de inclusión de peso de < 1500 g y/o edad gestacional < 34 semanas y la administración de oxígeno más de 24 horas.

Hasta 1998 se habían cribado 1636 niños. En 1999 nos planteamos establecer criterios más eficaces, es decir establecer nuevos criterios de peso y edad gestacional con el fin de diagnosticar el 100% de los casos de ROP3 explorando el mínimo número de niños.

Tras un cuidadoso registro de la información clínica, se dispuso de suficiente evidencia para modificar con seguridad los criterios de cribado. Y desde el año 2000 los nuevos criterios aplicados en el Hospital 12 de Octubre son la combinación de peso < 1251 g o ≤ 30 semanas y un criterio clínico de gravedad a criterio del neonatólogo (88). Desde la implantación de los nuevos criterios hasta la actualidad ningún niño con ROP susceptible de tratamiento ha escapado del cribado (89).

Problemas en el cumplimiento de los programas de cribado

Incluso en los países donde están implantados programas de cribado, existen problemas en el cribado, a veces derivados de la inestabilidad o gravedad del niño que hace posponer la exploración oftalmológica; y otras veces derivados de la poca disponibilidad de oftalmólogos con experiencia sobre todo en centros pequeños con pocos RN prematuros. También existen problemas derivados de la falta de continuidad en el seguimiento por parte del mismo oftalmólogo cuando las tareas no están determinadas, en una enfermedad donde los cambios evolutivos deben ser reconocidos precozmente.

El cribado necesita un número importante de oftalmólogos expertos en ROP. Se requieren oftalmólogos con experiencia tanto en países desarrollados como en países en vías de desarrollo. Y la disponibilidad de oftalmólogos con conocimiento en ROP es diferente en muchas partes del mundo.

Aunque el método de referencia o gold estándar en el diagnóstico de la ROP sigue siendo la oftalmoscopia binocular, parece necesario desarrollar métodos alternativos, nuevas tecnologías para que el cribado sea fácil, seguro y costoefectivo. A partir de la telemedicina se puede tener la oportunidad de mejorar estos aspectos. El fin sería identificar aquellos niños con ROP suficientemente severa para justificar la opinión experta de un oftalmólogo. Actualmente el sistema RetCam de retinografía digital permite tomar imágenes de la retina del prematuro por personal entrenado que no tiene por qué ser un oftalmólogo, y estas imágenes almacenadas en soporte informático ser enviadas a distancia a través de la red para su valoración por un oftalmólogo experto. La técnica parece contar con altos niveles de sensibilidad y especificidad para detectar ROP grave que requiere tratamiento (90-92,182). Actualmente se está llevando a cabo un estudio multicéntrico longitudinal prospectivo denominado Photo-ROP, cuyo objetivo principal es evaluar la utilidad del cribado mediante RetCam frente a la oftalmoscopia binocular (96).

La telemedicina promete ser de gran ayuda en lugares con carencias de oftalmólogos expertos o en centros con pocos niños prematuros donde no es posible tener la experiencia suficiente para su manejo.

Exploración del fondo de ojo

Según la Academia Americana de Pediatría y Oftalmología en sus recomendaciones sobre el cribado de la ROP emitidas en 2001 y mantenidas en 2006 (80), la exploración del fondo de ojo debe ser realizada por un oftalmólogo con suficiente experiencia y conocimiento en la exploración del RN pretérmino, mediante oftalmoscopia indirecta binocular. También incluye la necesidad de que cada Unidad de Cuidados Intensivos Neonatales debe definir meticulosamente las responsabilidades de la exploración y el seguimiento de los recién nacidos con riesgo de ROP. Y también que si se considera el alta hospitalaria o el traslado a otro centro antes de la maduración retiniana en la Zona III, se debe asegurar la disponibilidad de las adecuadas exploraciones oftalmológicas, antes de efectuar el alta o el traslado.

Registro de la exploración

Se debe recoger en hojas de registro especiales para ello en cada exploración, la zona, el estadio y la extensión de la ROP. Es aconsejable dejar una copia en la historia del recién nacido y conservar otra copia el oftalmólogo para el control de los pacientes en seguimiento, asimismo se fijará la fecha del siguiente control.

Medidas de asepsia

Previamente a la exploración se deben retirar anillos, relojes y pulseras de las manos y después proceder siempre al lavado de manos antes de cada exploración y en niños muy pequeños, al uso de guantes desechables.

Dilatación pupilar

Se utiliza colirio de ciclopentolato al 0,5% y de fenilefrina al 2,5 %, 1 gota de cada colirio una única aplicación. Si a los 30 ó 45 minutos no se ha conseguido la dilatación necesaria, repetir una segunda gota.

Teniendo en cuenta las reacciones adversas (97-100) que todavía se presentan con estas diluciones, se pueden ensayar diluciones mayores: ciclopentolato al 0,25% y fenilefrina al 1% o tropicamida al 0,5% y fenilefrina al 2,5%. Mantener oclusión de los puntos lacrimales unos minutos. Así como la instilación de microgotas a través de cánulas de 27 G, lo que disminuye la cantidad instilada.

Uso de blefarostato e indentador

Se utilizan blefarostatos de prematuros, menos molestos para el bebé e indentadores pediátricos. Muchas veces el indentador se utiliza más bien para posicionar el globo. Algunos oftalmólogos no utilizan indentación ni blefarostatos para la exploración del fondo de ojo. Si realmente el fin del cribado es detectar los casos susceptibles de tratamiento y no la ROP periférica leve que va a regresar espontáneamente, la exploración puede simplificarse y no será ya imprescindible explorar los 360° de retina. No se ha evidenciado ningún caso de ROP nasal puro, por lo que si la retina temporal parece normal, la retina nasal no debe ser meticulosamente examinada, lo que ahorra tiempo, disconfort y complicaciones a los bebés.

El control del dolor

Las experiencias dolorosas repetidas en los niños prematuros han demostrado alteración en el desarrollo cerebral de estos niños. La exploración del fondo de ojo es estresante y dolorosa como se ha comprobado en varios estudios (100-102).

En el Hospital 12 de Octubre se ha llevado a cabo un estudio (103) sobre los efectos secun-

darios de la exploración del fondo de ojo en niños prematuros con especial atención al dolor. En el estudio se recogen los parámetros de la escala CRIES del dolor antes, a los 5 minutos y 24 horas tras la exploración. El Score CRIES del dolor fue significativamente más alto cinco minutos después y todavía 24 horas tras el procedimiento.

La exploración oftalmológica no parece pues exenta de dolor. Se deben por tanto identificar las mejores estrategias para aliviar el dolor durante las maniobras de cribado de la ROP. Todas aquellas medidas que lleven a un mejor control del dolor y del estrés ayudarán a un mejor desarrollo cerebral y cognitivo de estos niños. Entre las medidas que podemos adoptar estaría el uso de sustancias pacificadoras como la sacarosa «oral» (104,105). La Academia Americana de Pediatría ha recomendado su uso en la exploración del fondo de ojo (80).

También contribuye al confort del bebé realizar la contención del niño que le proporciona seguridad al bebé. Y por supuesto el empleo de colirio anestésico si se va a utilizar blefarostato o indentador.

Efectos indeseables de la exploración

Existen evidencias recogidas en distintos trabajos a cerca de los efectos indeseables de la exploración del fondo de ojo en los bebés prematuros, que van desde breves pausas de apnea a paros cardiorespiratorios o desde náuseas y vómitos hasta íleos paralíticos entre otros (106-109,195,196).

Del estudio realizado en el Hospital 12 de Octubre sobre los efectos de la exploración del fondo de ojo en niños prematuros (103), destacar que un 41% de los niños tuvieron apneas después de la exploración, un 10% tuvieron que aumentar su asistencia respiratoria, un 4% tuvo que ser trasladado de cuidados intermedios a intensivos por apneas severas, un 40% tuvo vómitos y un 22% aspiración gástrica.

De todo ello podemos deducir que hay que extremar el control durante y después de la exploración. Aconsejamos que el recién nacido

que vaya a ser sometido a la exploración del fondo de ojo esté con pulsioxímetro y se le mantenga las 24 horas posteriores. También aconsejamos posponer la exploración 1/2-1 hora tras la última toma de leche o interrumpirle la alimentación continua 1/2 hora antes de la exploración para evitar aspiraciones.

Momento de la exploración

La ROP no suele dar comienzo hasta la 4.^a-6.^a semana de vida. La primera exploración se realizará a la 4.^a-5.^a semana de edad cronológica, pero no antes de la semana 30 postmenstrual. El inicio de la ROP grave se correlaciona mejor con la edad postmenstrual (edad gestacional al nacimiento + edad cronológica) que con la edad postnatal. Dado que la enfermedad no suele ocurrir hasta la 34-42 semanas de edad no corregida, los prematuros de mayor edad gestacional aunque tienen muy pocas posibilidades de presentar la enfermedad, en caso de sufrirla, la presentarían más precozmente.

La Academia Americana de Pediatría (80) recomienda realizar la primera exploración entre la 4.^a y la 6.^a semana de vida o entre la 31 y la 33 de edad postconcepcional.

Intervalos entre exploraciones

El oftalmólogo indicará la fecha del próximo control que quedaría recogida en la historia clínica del recién nacido.

Las últimas recomendaciones de la Academia Americana, contemplan controles:

- Una semana o menos:
 - ROP 1 ó 2 en Zona I.
 - ROP 3 en Zona II.
 - Enfermedad plus o preplus.
- Una o dos semanas:
 - Inmadurez vascular en Zona I.
 - ROP 2 en Zona II.
 - Regresión de ROP en Zona I.
- Dos semanas:
 - ROP 1 en Zona II.
 - Regresión de ROP en Zona II.

- Dos a tres semanas:
 - Inmadurez vascular en Zona II sin ROP.
 - ROP 2 ó 3 en Zona III.
 - Regresión de ROP en Zona III.

Teniendo en cuenta estas recomendaciones, podemos simplificar:

- Si la retina es avascular pero no se detecta ROP:
 - Si los vasos llegan a Zona I: control cada semana.
 - Si los vasos llegan a Zona II posterior: control cada semana.
 - Si los vasos llegan a Zona II anterior: control cada 2-3 semanas.
 - Si los vasos llegan a Zona III: control cada 2-3 semanas.
- Si hay ROP:
 - ROP grado 1 ó 2 sin plus en Zona II anterior o III: cada 2 semanas.
 - ROP en Zona I o II posterior o grado > 2 en Zona II o III: cada semana.

En cada exploración deberíamos tener en cuenta la resistencia de la pupila a la dilatación con los midriáticos, la dilatación de los vasos retinianos del polo posterior y la persistencia de la túnica vascularis lentis más allá de las 34 semanas de edad gestacional, todos ellos, signos que nos obligarán a una cuidadosa exploración.

La Asociación Española de Pediatría considera que se pueden finalizar los controles en las siguientes circunstancias:

- A la edad postmenstrual de 45 semanas y ausencia de enfermedad preumbral.
- Cuando existe vascularización en Zona III sin previamente no ha existido ROP y si la edad gestacional postmenstrual es superior a las 36 semanas.
 - Cuando hay seguridad de regresión de la ROP porque al menos en 2 exámenes sucesivos exista lo siguiente:
 - Pérdida de aumento de gravedad.
 - Resolución parcial que progresa resolución completa.
 - Paso de los vasos a través de la línea de demarcación.
 - Cambio de color de la cresta de salmón a rosa.

- Inicio del proceso de reemplazar las lesiones activas de ROP por el tejido cicatricial.

Nosotros consideramos que se debe seguir controlando hasta la regresión completa por si se presentan complicaciones.

Información escrita

Se debe informar a los padres a cerca de la ROP y de la exploración del fondo de ojo (colirios empleados, posibles efectos adversos) (199). En nuestro hospital existen hojas escritas editadas sobre la ROP y sobre el fondo de ojo que se entregan a los padres antes de la primera exploración.

Entre las recomendaciones de la Academia Americana se contempla la información escrita a los padres acerca de la enfermedad y la exploración, así como la necesidad del consentimiento informado escrito para el tratamiento.

Tratamiento de la ROP

La mayoría de los casos de ROP, casi un 80% evolucionan a regresión espontánea de la enfermedad. Pero el 20% restante evoluciona a estadios graves con secuelas cicatriciales importantes que comprometen seriamente la visión.

Los primeros tratamientos para la ROP (5-9) tenían como objetivo la destrucción del tejido vasoproliferativo con crioterapia. Los resultados no fueron muy alentadores. Y pronto se formó una corriente de autores partidarios de destruir la retina avascular. Destruyendo la retina avascular con crioterapia, se destruye la retina hipóxica generadora de factores metabólicos dependientes del oxígeno como el factor de crecimiento endotelial (VEGF) responsable de la vascularización exagerada patológica de la retina en la fase II de la ROP.

Los resultados favorables obtenidos por estos autores en los estadios activos de la ROP motivaron un estudio más ambicioso, multicéntrico, randomizado: «Estudio Multicéntrico para la Crioterapia en la ROP», conocido como

«CRYO-ROP». El criterio para el tratamiento se define como «enfermedad umbral». Se consideró enfermedad umbral la existencia de 5 sectores retinianos de 30° contiguos u 8 acumulativos de ROP grado 3 en Zona I o II y con enfermedad plus. A este criterio se le atribuyó el riesgo de desarrollar desprendimiento de retina cifrado en un 50% (75,110,114,115).

Los primeros resultados publicados del CRYO-ROP al año de seguimiento (114) demostraron la eficacia del tratamiento en la ROP umbral frente a la evolución natural de la enfermedad. El beneficio del tratamiento suponía una disminución del riesgo de desprendimiento de retina de casi un 50%, obteniéndose en sólo un 25% de los ojos tratados una evolución desfavorable al año del procedimiento. Los resultados a largo plazo demuestran una eficacia mantenida en cuanto a la agudeza visual a los 15 años (111-116). Se sugiere un posible efecto adverso del campo visual atribuible a la ablación de la retina periférica y miopía (117).

Pronto existieron evidencias de la menor efectividad del tratamiento en el manejo de la ROP en Zona I (110). Para este tipo de ROP posterior, varios autores recomendaron un tratamiento «pre-umbral». De este modo surgió un estudio multicéntrico para el tratamiento precoz de la ROP denominado ETROP, que identificó factores de alto riesgo en la ROP «pre-umbral» (118,119). Se definió como ROP tipo 1 (de alto riesgo) en la que estaría indicado el tratamiento precoz, a cualquier estadio de ROP con enfermedad plus en Zona I, ROP 3 sin enfermedad plus en Zona I o ROP grado 2 ó 3 con enfermedad plus en Zona II. El estudio ha sido ampliamente criticado, sugiriéndose una falta de rigor metodológico. Y aunque se redujeron los resultados estructurales desfavorables, la reducción absoluta del riesgo es escasa y parece necesitarse un elevado número de ojos tratados para observar beneficios (120-126). Sin embargo, el ETROP se considera una referencia para el tratamiento precoz en la Zona I. Y ya nadie cuestiona la necesidad de aplicar criterios de tratamiento precoz en la ROP preumbral de la Zona I o Zona II posterior, reservando el tratamiento para la enfermedad

umbral para presentaciones más anteriores de ROP en Zona II anterior.

Crioterapia

Es un procedimiento especialmente doloroso por lo que es necesario el empleo de anestesia general. Se puede aplicar transconjuntivalmente o tras diseccionar la conjuntiva en los casos de afectación más posterior. Se debe prestar especial cuidado en el descongelado total del terminal tras cada aplicación dada la delicadeza de la esclera de los ojos de estos niños tan pequeños. Las complicaciones locales más frecuentes incluyen las dislaceraciones conjuntivales, las hemorragias conjuntivales, subconjuntivales así como intraoculares (20%) y la quemosis conjuntival. A largo plazo parece que la crioterapia influye en la miopía magna que suelen tener estos niños. Se han descrito agujeros retinianos en el borde la cicatriz en la adolescencia (127). Y también hay que tener en cuenta las alteraciones campimétricas (128) secundarias a las cicatrices retinianas. Actualmente ha sido sustituida por el láser, pero se debe considerar cuando el láser no está disponible y no es posible el traslado del niño a un centro de referencia que lo posea o cuando la turbidez de medios impida la aplicación del láser.

Laserterapia

A principios de la década de los años 90, y conociéndose ya la utilidad de la crioterapia en la ROP tras el estudio CRYO-ROP, se inició el interés por la fotocoagulación en la ROP (129-138). El fundamento es el mismo que con la crioterapia, destruir la retina avascular pero en este caso mediante quemaduras láser. En primer lugar se usó el láser de argón y posteriormente se introdujo el láser diodo, muy versátil y de fácil manejo; comenzando a compararse los resultados de la fotocoagulación con este tipo de láser frente a la crioterapia. La eficacia parecía similar a la crioterapia,

observándose un menor número de complicaciones. De forma progresiva ha reemplazado a la crioterapia como tratamiento de elección por su facilidad de aplicación al ser un sistema portátil y adaptable a un oftalmoscopio binocular indirecto, por su sencillo acceso a la ROP posterior sin requerir peritomías y por la menor frecuencia de complicaciones. Entre ellas cabe mencionar las quemaduras accidentales de la retina, cataratas y glaucoma de ángulo cerrado (139-143,191). En cuanto a las cataratas, esta complicación es más frecuente en el caso de tratamiento con láser argón por su longitud de onda. Además los resultados son superiores en el tratamiento de la ROP en Zona I, muy difícil de acceder con la crioterapia, y se han registrado menos efectos negativos sobre la agudeza visual y la refracción final (miopía) (144,145).

La fotocoagulación se compara con la crioterapia en los primeros estudios randomizados. Existe cierta evidencia acerca de una mayor eficacia del láser de diodo aplicado de manera confluyente (95%). La fotocoagulación parece ser más eficaz que la crioterapia en cuanto a resultados anatómicos, pero además induce menos miopía que la crioterapia y la agudeza visual parece ser superior (138,143,146-152).

En la mayoría de los centros la técnica empleada es la fotocoagulación con láser de diodo (semiconductores) de una longitud de onda de 810 nm. El sistema se encuentra unido a un oftalmoscopio binocular a través de una fibra óptica. La aplicación se realiza tras pupilar tras la dilatación de la pupila previamente. Se puede realizar en la Unidad de Cuidados Intensivos para evitar el desplazamiento del bebé, siendo preferible su realización bajo sedo-relajación. Se debe realizar una panfotocoagulación confluyente de toda la retina avascular, exceptuando aquellos casos de ROP muy posterior en Zona I o II posterior, en cuyo caso se aconseja evitar la zona yuxtamacular por riesgo de extensión cicatricial a la fovea. Recientemente se ha propuesto tratar las zonas isquémicas también presentes en la zona vascularizada. Esto se ha podido plantear tras la objetivación de isquemia importante con amputación de capilares en la

zona posterior a la cresta en las angiografías realizadas a niños con ROP grave. Por lo tanto en aquellos casos que no responde a la ablación de la retina avascular, parece lógico pensar que puedan ser fotocoaguladas estas zonas isquémicas posteriores a la cresta, para conseguir la regresión de la ROP.

Se utiliza un tiempo de 200 ms y se debe comenzar la fotocoagulación con potencias en torno a 300 mW hasta conseguir el blanqueamiento retiniano. Teniendo en cuenta que la potencia empleada estará también en función de la vida del aparato y que la potencia necesaria para aplicar en las zonas indentadas será menor.

Tratamiento quirúrgico

Cuando la ROP evoluciona desfavorablemente y se desarrolla el desprendimiento de retina (DR), en este estadio el tratamiento ha de ser quirúrgico.

El tratamiento de los grados de ROP asociados a DR tiene como fin lograr la reaplicación retiniana obteniendo la máxima funcionalidad posible. Asimismo la cirugía intenta minimizar las complicaciones secundarias de los grados avanzados de ROP (glaucoma, ptisis bulbi).

La cirugía extraescleral se aceptaba clásicamente en los estadios 4A y 4B, realizando indentación circular con banda de cerclaje. Actualmente se realiza vitrectomía ya desde estadios 4B. Los resultados anatómicos de reaplicación varían desde el 65% de reaplicación del polo posterior en los casos en los que el embudo está abierto a sólo el 25% en los casos de embudo cerrado. Aunque la cirugía vitreo-retiniana ha avanzado, los resultados anatómicos continúan siendo poco alentadores y las agudezas visuales que se obtienen son aún más desalentadoras (155,156,177).

Consideraciones preoperatorias

Por seguridad durante el procedimiento y para producir el mínimo discomfort al bebé se

prefiere la anestesia general para la realización tanto de la crioterapia, como de laserterapia. En el caso del láser el tratamiento puede realizarse en la Unidad de Cuidados Intensivos Neonatales preferiblemente al quirófano, no sacando al bebé de su medio. La anestesia puede ser llevada a cabo por los anestesiólogos infantiles o por los mismos neonatólogos responsables del niño.

Cuidados postoperatorios

Tras crioterapia suele producirse quemosis importante. Se considera mantener colirio de ciclopentolato al 0,5%/12 horas durante 3-4 días y un colirio de antibiótico + corticoide/4 horas durante 7 días y luego en pauta descendente hasta los 12-15 días según la evolución.

Tras el láser mantener un colirio de ciclopentolato al 0,5%/12 horas durante 24 horas y el colirio de antibiótico + corticoide/6 horas durante 3 días, en pauta descendente hasta 7-10 días.

Indicaciones

La Academia Americana de Pediatría, la Asociación Americana de Oftalmología Pediátrica y Estrabismo y la Academia Americana de Oftalmología dictaron unas recomendaciones en el año 1997 como resultado del estudio multicéntrico CRYO-ROP respecto al tratamiento, considerando ROP susceptible de tratamiento a la descrita como enfermedad umbral.

Las recomendaciones del tratamiento han sido modificadas, con las recomendaciones revisadas y publicadas en el año 2006 (80). Pasan a establecerse como indicaciones los criterios del estudio ETROP, aconsejando el inicio del tratamiento en el momento en que se observe alguno de los siguientes hallazgos retinianos:

ROP Zona I: cualquier estadio con enfermedad plus.

ROP Zona I: estadio 3 sin enfermedad plus.

ROP Zona II: estadio 2 ó 3 con enfermedad plus.

Se estima la realización del tratamiento en 48 horas tras el diagnóstico.

Consentimiento informado

Se debe acompañar siempre el tratamiento de un consentimiento informado detallando la técnica, las posibles complicaciones, y evolución de la enfermedad.

Otros tratamientos

Tras el conocimiento de los mecanismos fisiopatológicos que intervienen en el desarrollo de la ROP, podemos realizar aproximaciones médicas en los distintos momentos de la ROP, encaminadas a permitir un desarrollo vascular normal de la retina o a la regresión de la vascularización patológica.

– Los hallazgos de que el desarrollo de la ROP está asociado con niveles bajos de IGF-1 tras el parto prematuro sugiere que el reemplazamiento de IGF-1 a los niveles del útero materno evitaría la enfermedad permitiendo un desarrollo vascular normal, mientras que si se realizan suplementos tardíos de este factor en la II fase de la ROP, podría exacerbar la neovascularización. La leche materna aporta IGF-1. No hay datos concluyentes sobre su efecto sobre la ROP (177).

– Respecto al VEGF. Este factor inhibido tempranamente por la hipoxia frena el crecimiento normal de los vasos, mientras que su aumento en la II fase de la ROP por la hipoxia retiniana es la responsable de la neovascularización retiniana anormal. Por lo tanto dar VEGF tempranamente promovería el crecimiento y desarrollo de los vasos normales de la retina, mientras que suplementos tardíos en la fase neovascular exacerbaría la enfermedad. Por todo ello, en el frágil neonato, cualquier intervención debe ser hecha muy cuidadosamente para promover el desarrollo fisiológico normal de los vasos sanguíneos de la retina y de otros tejidos y órganos.

El uso de la terapia anti-VEGF se ha extendido como el primer tratamiento médico para la

neovascularización en la degeneración macular asociada a la edad y para las retinopatías proliferativas como la diabética (93), dos entidades que al igual que en la ROP existe un exceso de VEGF en el vítreo, que es el máximo responsable de la proliferación vascular en cada una de estas patologías.

Los fármacos anti-VEGF actúan frenando la neovascularización retiniana. Existen escasos trabajos publicados sobre su uso en ROP (157-159), y siempre como uso compasivo. En los casos reportados se ha usado Bevacizumab 0,75 mg/0,03 ml administrado de forma intravítrea y siempre tras el fracaso del tratamiento estándar de la ROP que es la fotocoagulación. No se ha descrito toxicidad retiniana en la administración intraocular de Bevacizumab, pero se deben de considerar las complicaciones inherentes a la inyección intravítrea de cualquier tratamiento, endoftalmitis y catarata, aunque son poco frecuentes. Cuando este fármaco se administra vía sistémica, se han descrito complicaciones graves como el aumento de episodios tromboembólicos, pero las dosis que se administran de forma intraocular son mucho menores, aunque ya se han descrito casos de complicaciones sistémicas tras la inyección intravítrea de Bevacizumab (una trombosis venosa, un caso de crisis de isquemia transitoria, como AVC y dos muertes). Por lo que se necesita más seguridad en el uso de estos fármacos en niños tan frágiles (19).

Actualmente se están desarrollando dos ensayos clínicos para valorar la eficacia y la seguridad de los anti VEGF en el tratamiento de la ROP (19). Uno es el BLOCK-ROP (Pan-VEGF Blockade for the Treatment of Retinopathy of Prematurity) que evalúa la seguridad de bevacizumab en dosis única intravítrea y determina la eficacia del tratamiento en la mejora del resultado funcional sin intervención quirúrgica tras el tratamiento estándar con láser.

Y el otro ensayo es el BEAT-ROP (Bevacizumab Eliminates the Angiogenic Treta for Retinopathy of Prematurity) destinado a determinar si las inyecciones intravítreas de este fármaco reducen la incidencia de ceguera por ROP en comparación con un grupo control que reci-

birá tratamiento con láser convencional. Determina así mismo la seguridad del bevacizumab intravítreo (19).

Ambos ensayos incluyen la RetCam como una herramienta de control de imágenes de pre y post tratamiento. Entre los medicamentos anti VEGF disponibles están el pegaptanib que causa bloqueo parcial del VEGF-A y el ranibizumab y bevacizumab que causan un bloqueo completo de VEGF-A. El VEGF es necesario para la retina en desarrollo y su angiogénesis normal, por lo que el objetivo no es penetrar en los tejidos, sino bloquear el exceso de VEGF atrapado en el vítreo, que es el responsable de los vasos anormales en la ROP.

Se ha elegido el bevacizumab en ambos ensayos porque causa un bloqueo completo intravítreo de VEGF-D y tiene capacidad limitada para penetrar en los tejidos porque es un anticuerpo completo (a diferencia de ranibizumab que es un fragmento de anticuerpo diseñado específicamente para una mayor penetración en los tejidos) todo lo cual hace más probable que pueda restaurar la homeostasis del VEGF en la retina en desarrollo. La dosis utilizada es 0,625 mg (0,025 ml) en cada ojo.

Por tanto las futuras terapias incluirán a los factores VEGF y IGF-1, los fármacos anti-VEGF, y a los hemangioblastos que albergan la neovascularización o vectores moleculares que pueden degradar los receptores del factor de crecimiento o causar sobreexposición de agentes antiangiogénicos endógenos. En modelos animales (19) se ha comprobado que inhibiendo la isoforma de VEGF 164 puede suprimirse la neovascularización anómala sin afectar la angiogénesis fisiológica. Por tanto dentro de las estrategias anti-VEGF los objetivos selectivos de isoformas específicas de VEGF y/o receptores pueden ser importantes en el tratamiento futuro de la neovascularización.

– Dentro de las terapias futuras también se contemplan las células madre, las antiproteinasas y la terapia génica (19).

Las células madre de la médula ósea pueden estabilizar vasos degenerados, lo que podría servir para reconstruir más que para destruir vasos anormales de la retina en al ROP.

Los inhibidores de las proteinasas pueden suprimir la angiogénesis retiniana en modelos animales.

Parece ser que la terapia génica tendrá un papel relevante en el manejo de la neovascularización retiniana.

– Tan importante como que los ensayos clínicos nos sigan aportando conocimiento sobre cómo mejorar el cuidado de los niños y el manejo de la ROP, lo es que los investigadores básicos sigan estudiando. Y que ambos, clínicos e investigadores, pongan en común sus conocimientos.

Se necesitan terapias menos destructivas y terapias preventivas así como comprender mejor las bases moleculares de la enfermedad para determinar las intervenciones médicas.

A nivel práctico y sintetizando, podemos considerar la fotocoagulación láser como el tratamiento estándar de la ROP, realizándola con los criterios de enfermedad umbral definidos en el CRYO-ROP y aplicando criterios de preumbral definidos en el ETROP para la enfermedad en la Zona I y Zona II posterior.

Si fracasara el tratamiento estándar podríamos fotocoagular también las zonas isquémicas posteriores a la cresta demostradas por AFG y el uso compasivo de antiVEG.

Seguimiento oftalmológico de los niños prematuros

Defectos de refracción y estrabismo en los niños prematuros

Existen pocos datos acerca de la proporción de niños prematuros que tienen problemas visuales durante la infancia (115,128-132). En las escasas publicaciones al respecto, la prevalencia de miopía en los prematuros está por encima de los niños a término, como también lo está la prevalencia de estrabismo (127,145,156,160-163).

Los datos de CRYO-ROP a los 10 años señalan que un 44,4% de los ojos tratados tienen un curso desfavorable por miopía, ambliopía, estrabismo y ceguera cortical y problemas cerebrales (116,185).

¿A qué prematuros se debe hacer seguimiento?

Parece existir una relación inversamente proporcional entre el peso al nacimiento y la edad gestacional con el desarrollo posterior de miopía. Como también entre la ROP grave que precisó tratamiento o la ROP cicatricial severa y la miopía, sobre todo la miopía magna. Asimismo los tratamientos de la ROP parecen estar asociados a una mayor incidencia de miopía, sobre todo magna, en menor medida con el láser que con la crioterapia (164,165,192-194).

En 1990 se implantó en el Hospital 12 de Octubre un programa de seguimiento oftalmológico del niño prematuro con criterios de entrada a los 1500 g o < 32 semanas. En 1995 presentamos los primeros datos acerca de los defectos de refracción y estrabismo, quedando reflejado que estos defectos se concentraban en los niños más inmaduros, de menor edad gestacional y de menor peso al nacer y también en los que habían requerido tratamiento por ROP grave (166,167).

En 2006, tras 16 años de cumplimiento del programa nos planteamos aumentar la eficiencia del programa, proporcionando seguimiento a aquellos prematuros que realmente se beneficiaran de un diagnóstico precoz y tratamiento de sus defectos visuales, ajustando y adecuando las necesidades asistenciales de estos niños.

Tras la revisión exhaustiva de toda la información clínica de más de 2600 niños, se ha considerado que la combinación de peso y edad gestacional del nuevo programa de cribado ≤ 1250 g o ≤ 30 semanas es una combinación eficaz para identificar los defectos de refracción; y que el riesgo neurológico o déficit neurológico constituye en sí mismo un factor de riesgo para el estrabismo independiente del peso y de la edad gestacional. Por tanto desde 2007, los criterios de entrada al programa de seguimiento oftalmológico del niño prematuro en el Hospital 12 de Octubre son los mismos que los de cribado ≤ 1250 g o ≤ 30 semanas más el factor neurológico.

En un editorial de Arch Ophthalmol 2001 sobre los resultados del CRYO-ROP a 10 años,

se recomienda seguimiento oftalmológico a todos los prematuros que hayan tenido ROP, tratados o no (129).

En el Reino Unido (81) se recomienda seguimiento a aquellos niños que han tenido ROP 3 y a los que han precisado tratamiento de la ROP.

En Suecia las recomendaciones incluyen a todos los niños incluidos en el cribado.

Estrategias preventivas en ROP

El primer paso para reducir la ceguera por ROP es reconocer que el problema existe. El programa de la OMS VISION 2020 ha identificado la ceguera infantil como una prioridad y la ROP como una causa importante de ceguera en los países de ingresos medios con baja mortalidad infantil (66).

La prevención de la ceguera por ROP requiere tres vías de actuación: la prevención del parto prematuro, la mejora de los cuidados neonatales y la mejora de los programas de cribado y tratamiento (14,65).

Las líneas pues de la prevención podríamos resumirlas por un lado en evitar que la ROP se desarrolle y de hacerlo que sea lo menos grave posible. Se sabe que los cuidados neonatales influyen en la ROP. Cuando éstos mejoran, mejora la incidencia y sobre todo la gravedad de la ROP. Por tanto la prevención de la ROP amenazante para la visión se impone como un importante reto en las unidades neonatales. A este nivel actuarían mejorando los cuidados neonatales con dotación en equipamientos, mejorando la preparación del personal que atiende a los niños, monitorizando los niveles de saturación de oxígeno en todos los niños que reciben oxígeno suplementario. De esta forma la ROP severa reduce su incidencia, sobre todo en los niños más grandes y maduros, como ha ocurrido en USA y Europa Occidental.

Cada vez se van conociendo mejor los mecanismos fisiopatológicos de la ROP. Todas aquellas medidas en la práctica clínica que influyen positivamente en los mecanismos de la ROP ayudaran en su prevención.

1. El control del oxígeno se ha postulado como clave: se considera necesaria la restricción del uso del oxígeno (evitando la administración innecesaria de oxígeno) y la reducción al mínimo de los cambios bruscos en la concentración del oxígeno inspirado ($F_i O_2$).

Asimismo se estima imprescindible la monitorización constante de la $Sat O_2$. Los trabajos de Chow y Sola en 2003 contribuyeron a reforzar el uso restrictivo del oxígeno, pues no encontraron ROP grave desde que limitaban las saturaciones de oxígeno en sangre entre 85-95% (31,168).

A pesar de la acumulación de evidencias sobre que la restricción de oxígeno puede ser beneficiosa en reducir la ROP severa, no se ha demostrado la seguridad y eficacia de esta medida en un ensayo clínico. No conocemos sus efectos sobre la mortalidad y el desarrollo neurológico más tardío, por lo que se precisan datos de un estudio clínico randomizado para definir un óptimo rango en la saturación de oxígeno.

La Sociedad Española de Neonatología ha editado recientemente (2009) unas recomendaciones sobre prácticas neonatológicas para reducir la incidencia de ROP grave incidiendo en el uso de la oxigenoterapia, control de la $F_i O_2$, niveles de saturación de oxígeno, e hipercapnia.

2. Otro de los aspectos sobre los que se puede actuar es sobre el número e indicaciones de las transfusiones. Conocido es su implicación como factor de riesgo para la ROP. La Sociedad Española de Neonatología también incluye las transfusiones dentro de sus recomendaciones, estableciendo distintos rangos de hematocrito y situación clínica para la administración de transfusión (169).

3. Podemos prevenir la broncodisplasia (factor de riesgo de la ROP) actuando sobre la maduración pulmonar con el uso de surfactante y con los corticoides prenatales a todas las madres con parto prematuro entre las 24 y 34 semanas.

El surfactante pulmonar exógeno pretende mejorar las condiciones ventilatorias del prematuro cuyo surfactante inmaduro no consigue

impedir la atelectasia alveolar. Los estudios sobre su influencia beneficiosa en la ROP han sido contradictorios. Los últimos estudios de más tiempo de evolución encuentran una disminución en la incidencia y severidad de la ROP durante la corta era de la terapia con surfactante (170-174).

La finalidad de los corticoides prenatales es lograr una mayor madurez del surfactante pulmonar para mejorar la ventilación del niño, pero podría contribuir a la maduración retiniana o a la inhibición de la neovascularización propia de la ROP. Parece confirmado este efecto positivo. Sin embargo, la administración postnatal de corticoides parece directamente relacionada con la severidad de la ROP (175,176). Los riesgos de esta terapia, sobre todo los neurológicos, sobrepasan a los potenciales beneficios, por lo que se desaconseja su uso. Incluso se ha llegado a relacionar corticoterapia postnatal con severidad de la ROP (178-180).

4. El aporte de factores necesarios para el desarrollo de la vasculatura retiniana normal podría ser importante en la prevención de la ROP. La lactancia materna aporta IGF-1, pero los estudios sobre la lactancia materna en la incidencia y gravedad de la ROP no han sido concluyentes. Cualquier intervención en el frágil equilibrio de la prematuridad debería hacerse en el contexto de un estudio randomizado (26,27).

5. Reconociendo el papel etiopatogénico de la hipoxia en la segunda fase de la ROP, se diseñó el estudio STOP ROP para probar la hipótesis de que el oxígeno suplementario en ROP preumbral reduciría la proporción de ojos que progresen hasta ROP umbral (178,189,190). El uso de oxígeno suplementario no causó la progresión adicional de ROP preumbral, pero tampoco redujo significativamente el número de niños que requerían cirugía ablativa de retina periférica. Un análisis de subgrupos sugirió un beneficio del oxígeno suplementario en los niños con ROP preumbral sin enfermedad plus, pero este hallazgo requiere un estudio adicional. El oxígeno suplementario aumentó el riesgo de efectos adversos pulmonares incluyendo neumonía y/o las exacerbaciones de la enfer-

medad pulmonar crónica y la necesidad de oxígeno, diuréticos y hospitalización a los 3 meses de edad corregida. Por lo que actualmente no se considera el oxígeno suplementario en la ROP preumbral como una estrategia segura para evitar la ROP grave.

6. La Sociedad Española de Neonatología incluye entre sus recomendaciones el aporte de vitamina E diario a todos los neonatos < 1500 g y < 32 semanas al nacer. Aunque los trabajos publicados hasta la actualidad son contradictorios en cuanto al papel protector de la vitamina E como antioxidante en los grados más severos de ROP y la ausencia de ese papel protector, incluso relacionándolo con el aumento de la incidencia de enterocolitis necrotizante, sepsis y hemorragia periventricular (38-47). Se ha sugerido un estudio controlado y randomizado que clarifique el beneficio de su uso.

El tratamiento ablativo de la retina avascular ha reducido drásticamente la incidencia de ceguera debido a ROP. Por tanto la otra línea de prevención de la ceguera por ROP parece clara que es la implantación de programas de cribado que identifiquen a los niños susceptibles de tratamiento por ROP grave. Para lo que habrá que adecuar los criterios de cribado a la población. La OMS recomienda de forma prioritaria extender el cribado de la ROP a los países con más riesgo de ceguera actualmente, como son los de Latinoamérica, repúblicas del este de Europa y las economías emergentes India, China y otros países de sudeste asiático. Será necesario además contar con un buen número de oftalmólogos expertos que garanticen el cribado y el tratamiento en estos países. Actualmente se contempla la posibilidad de la telemedicina para solventar algunas de estas carencias como la escasez de oftalmólogos en estos países. Con telemedicina se puede realizar el cribado por personal entrenado no oftalmólogo y enviar las imágenes a los expertos en ROP. De todas formas habría que garantizar la realización del tratamiento, aunque se ahorraría un gran número de recursos humanos especializados en el cribado.

En el futuro, factores postnatales como los niveles de IGF-1 y la ganancia fisiológica de

peso, quizás puedan servir como criterios de inclusión en los programas de cribado (26,27).

Recientes estudios identifican el 100% de los pacientes que van a desarrollar ROP utilizando estos parámetros (197).

Práctica clínica en ROP en España

Conocemos pocos datos acerca de la ROP en España, en cuanto a prevalencia y práctica clínica (82,186-188). Hasta este año no han existido recomendaciones de Sociedades Científicas Nacionales. Ha sido en 2009 cuando la Asociación Española de Pediatría ha emitido ciertas recomendaciones para la prevención, el cribado y el tratamiento de la ROP.

Ante la necesidad de conocer la ROP en España, nuestro grupo de trabajo del Hospital 12 de Octubre (La Sección de Oftalmología Pediátrica, el Servicio de Neonatología y la Unidad de Epidemiología Clínica) elaboró una encuesta dirigida a neonatólogos de centros públicos y privados de nuestro país que atienden a niños menores de 1500 g o menores de 32 semanas. Dicha encuesta fue enviada entre enero 2002 y mayo 2003 (104,181). Posteriormente, entre septiembre 2005 y marzo de 2007 se envió otro cuestionario esta vez dirigido a los oftalmólogos encargados del cribado de la ROP de los mismos centros. En dichos cuestionarios se recogía información acerca de aspectos de la práctica clínica como criterios de cribado, exploraciones de fondo de ojo, tratamiento e información entre otros.

De las contestaciones de las encuestas destacaríamos que:

– En el 90% de los centros nacionales encuestados existen unos criterios establecidos para la ROP, los cuales están establecidos por escrito en un 62,9%.

– La mayoría de los centros (85,5%) establece como criterio de cribado el peso al nacimiento \leq 1500 g. Este nivel de consenso no se alcanza con el criterio de edad gestacional ni con la administración de oxígeno.

– El 94,55% de los oftalmólogos considera que deberían existir unas recomendaciones oficiales nacionales para el cribado de la ROP.

– Sólo el 39% de los hospitales encuestados dispone de oftalmólogos especializados en patología pediátrica.

– Respecto al uso de sustancias pacificadoras durante la exploración del fondo de ojo, sólo se realiza en 2 centros.

– Sólo en el 47% de los centros se realiza información escrita a los padres.

– La modalidad terapéutica más utilizada es el láser diodo. La utiliza el 73% de los oftalmólogos. Pero el 52,7% de los centros precisa trasladar a sus niños para realizar el tratamiento. Y casi la mitad reconoce dificultades para realizar el tratamiento en las primeras 48-72 horas tras el diagnóstico.

– En el 49% de los centros existe un único oftalmólogo dedicado al cribado. El 90% de los oftalmólogos considera necesaria la formación en ROP.

– Respecto al futuro de la exploración oftalmológica en los recién nacidos prematuros, los oftalmólogos encuestados no creen que la Ret Cam pueda nunca sustituir al oftalmoscopia binocular pero prácticamente de manera unánime reconocen la utilidad de la telemedicina en este campo.

– Sólo el 30% de los centros realizan seguimiento posterior a largo plazo.

Elementos de mejora de la calidad de la práctica clínica en relación con la ROP en nuestro país

Se asume que la buena práctica clínica en relación con la ROP tendría que contemplar que existan protocolos de cribado consensuados entre neonatólogos y oftalmólogos y que sean por escritos; que se facilite información a los padres, que se contemple minimizar el impacto doloroso de la exploración oftalmológica, que se cumplan los plazos de tiempo exigidos para la realización del tratamiento, entre otros aspectos de la práctica médica.

De las encuestas realizadas sobre la práctica clínica de la ROP en nuestro país (104,181,198, 199), se han constatado ciertas desviaciones respecto a lo que podría considerarse estándar

de calidad. Sería sobre estas desviaciones sobre las que se debía de incidir para llegar a conseguir dichos estándares:

– El protocolo de cribado en cuanto a criterios de cribado debe tenerse por escrito en todas las Unidades Neonatales.

– Debería intentarse que los criterios de cribado se revisaran en el tiempo, en función de las modificaciones en la práctica neonatal.

– Debería intentar proporcionar el máximo confort de los recién nacidos durante la exploración del fondo de ojo mediante el uso de sustancias pacificadoras.

– La información de los padres debe realizarse por escrito y antes de las exploraciones.

– Deben de corregirse las dificultades para que los tratamientos puedan realizarse en el tiempo adecuado.

– Las exploraciones del fondo de ojo debe realizarlas un oftalmólogo experimentado, como exige la Academia Americana.

– Debe de contemplarse un seguimiento a largo plazo dada la mayor incidencia de errores de refracción y estrabismo.

Aunque en todos los centros españoles participantes en el estudio se realiza el cribado para la ROP, los aspectos de la práctica clínica reflejados anteriormente pueden ser mejorados.

Bibliografía

1. Heath P. Pathology of the retinopathy of prematurity: retrolental fibroplasia. *Am J Ophthalmol* 1951; 34(9): 1249-59.
2. Kinsey VE. Retrolental fibroplasia; cooperative study of retrolental fibroplasia and the use of oxygen. *AMA Arch Ophthalmol* 1956; 56(4): 481-543.
3. Cross KW. Cost of preventing retrolental fibroplasia? *Lancet* 1973; 2(7835): 954-6.
4. An international classification of retinopathy of prematurity. The Committee for the Classification of Retinopathy of Prematurity. *Arch Ophthalmol* 1984; 102(8): 1130-4.
5. Hindle NW. Cryotherapy for retinopathy of prematurity to prevent retrolental fibroplasia. *Can J Ophthalmol* 1982; 17(5): 207-12.
6. Kingham JD. Acute retrolental fibroplasia. II. Treatment by cryosurgery. *Arch Ophthalmol* 1978; 96(11): 2049-53.

7. Mousel DK. Cryotherapy for retinopathy of prematurity. A personal retrospective. *Ophthalmology* 1985; 92(3): 375-8.
8. Tasman W. Management of retinopathy of prematurity. *Ophthalmology* 1985; 92(8): 995-9.
9. Ben-Sira I, Nissenkorn I, Weinberger D, Shohat M, Kremer I, Krikler R, et al. Long-term results of cryotherapy for active stages of retinopathy of prematurity. *Ophthalmology* 1986; 93(11): 1423-8.
10. Retinopathy of prematurity: guidelines for screening and treatment. The report of a Joint Working Party of The Royal College of Ophthalmologists and the British Association of Perinatal Medicine. *Early Hum Dev* 1996; 46(3): 239-58.
11. Fielder AR, Haines L, Scrivener R, Wilkinson AR, Pollock JJ. Retinopathy of prematurity in the UK II: audit of national guidelines for screening and treatment. *Eye* 2002; 16(3): 285-91.
12. Fleck BW, Wright E, Dhillon B, Millar GT, Laing IA. An audit of the 1995 Royal College of Ophthalmologists guidelines for screening for retinopathy of prematurity applied retrospectively in one regional neonatal intensive care unit. *Eye* 1995; 9: 31-5.
13. Gilbert C. Retinopathy of prematurity: a global perspective of the epidemics, population of babies at risk and implications for control. *Early Human Development* 2008; 84: 77-82.
14. Fielder AP, Gilbert C, Quinn G. Can ROP blindness be eliminated? *Biol Neonate* 2005; 88: 98-100.
15. Giannantonio C, Papacci P, Mole F, et al. An epidemiological analysis of retinopathy of prematurity over 10 years. *J Pediatr Ophthalmol Strabismus* 2008; 45: 162-167.
16. Ashton N. Oxygen and the growth and development of retinal vessels. In vivo and in vitro studies. The XX Francis I. Proctor Lecture. *Am J Ophthalmol* 1966; 62(3): 412-35.
17. Chen J, Smith LE. Retinopathy of prematurity. *Angiogenesis* 2007; 10: 133-140.
18. Kwinta P, Multanouski M, Mitkowska Z, et al. The clinical role of vascular endothelial growth factor (VEGF) system in the pathogenesis of retinopathy of prematurity. *Graefes Arch Clin Exp Ophthalmol* 2008; 246: 1467-1475.
19. Luty GA, Chan T, Phelps D, et al. Proceeding of the third International Symposium on Retinopathy of prematurity: an update on ROP from the lab to the nursery. *Molecular Vision* 2006; 12: 532-580.
20. Smith LE. Pathogenesis of retinopathy of prematurity. *Growth Horm IGF Res* 2004; 14 Suppl A: S140-4.
21. Hellstrom A, Engstrom E, Hard AL, Albertsson-Wikland K, Carlsson B, Niklasson A, et al. Postnatal serum insulin-like growth factor I deficiency is associated with retinopathy of prematurity and other complications of premature birth. *Pediatrics* 2003; 112(5): 1016-20.
22. Smith LE. Pathogenesis of retinopathy of prematurity. *Semin Neonatol* 2003; 8(6): 469-73.
23. Flynn JT, Chan-Ling T. Retinopathy of prematurity: two distinct mechanisms that underlie zone 1 and zone 2 disease. *Am J Ophthalmol* 2006; 142(1): 46-59.
24. Smith LE. IGF-1 and retinopathy of prematurity in the preterm infant. *Biol Neonate* 2005; 88(3): 237-44.
25. McColm JR, Geisen P, Hartnett ME. VEGF isoforms and their expression after a single episode of hypoxia or repeated fluctuations between hyperoxia and hypoxia: relevance to clinical ROP. *Mol Vis* 2004; 10: 512-20.
26. Lofqvist C, Andersson E, Sigurdsson J, Engstrom E, Hard AL, Niklasson A, et al. Longitudinal postnatal weight and insulin-like growth factor I measurements in the prediction of retinopathy of prematurity. *Arch Ophthalmol* 2006; 124(12): 1711-8.
27. Villegas E, Fernández F, González R, Gallardo JM. Valores de IGF-1 séricos en la ROP. Buscando nuevas indicaciones para su screening. *Archivos de la Sociedad Española de Oftalmología* 2005; 80: 233-38.
28. Prendiville A, Schulenburg WE. Clinical factors associated with retinopathy of prematurity. *Arch Dis Child* 1988; 63(5): 522-7.
29. Enzenauer RW. Retinopathy of prematurity and weight of the baby's chart. *J Aapos* 2001; 5(3): 198.
30. Liu PM, Fang PC, Huang CB, Kou HK, Chung MY, Yang YH, et al. Risk factors of retinopathy of prematurity in premature infants weighing less than 1600 g. *Am J Perinatol* 2005; 22(2): 115-20.
31. Sola A, Chow L, Rogido M. Retinopathy of prematurity and oxygen therapy: a changing relationship. *An Pediatr (Barc)* 2005; 62(1): 48-63.
32. Gunn TR, Easdown J, Outerbridge EW, Aranda JV. Risk factors in retrolental fibroplasia. *Pediatrics* 1980; 65(6): 1096-100.
33. Procianoy RS, Garcia-Prats JA, Hittner HM, Adams JM, Rudolph AJ. An association between retinopathy of prematurity and intraventricular hemorrhage in very low birth weight infants. *Acta Paediatr Scand* 1981; 70(4): 473-7.
34. Huerva Escanilla V, Canto Rivera LM, Palomar Gómez A, Ventura Faci P, Pérez González J. Factores de riesgo asociados con la retinopatía del prematuro y la hemorragia intraventricular. *Anales Españoles de Pediatría* 1995: 199-202.
35. Sacks LM, Schaffer DB, Anday EK, Peckham GJ, Delivoria-Papadopoulos M. Retrolental fibroplasia and blood transfusion in very low-birth-weight infants. *Pediatrics* 1981; 68(6): 770-4.

36. Cooke RW, Clark D, Hickey-Dwyer M, Weindling AM. The apparent role of blood transfusions in the development of retinopathy of prematurity. *Eur J Pediatr* 1993; 152(10): 833-6.
37. Dani C, Reali MF, Bertini G, Martelli E, Pezzati M, Rubaltelli FF. The role of blood transfusions and iron intake on retinopathy of prematurity. *Early Hum Dev* 2001; 62(1): 57-63.
38. Hittner HM, Rudolph AJ, Kretzer FL. Suppression of severe retinopathy of prematurity with vitamin E supplementation. Ultrastructural mechanism of clinical efficacy. *Ophthalmology* 1984; 91(12): 1512-23.
39. Kretzer FL, Mehta RS, Johnson AT, Hunter DG, Brown ES, Hittner HM. Vitamin E protects against retinopathy of prematurity through action on spindle cells. *Nature* 1984; 309(5971): 793-5.
40. Hittner HM, Speer ME, Rudolph AJ, Blifeld C, Chadda P, Holbein ME, et al. Retrolental fibroplasia and vitamin E in the preterm infant-comparison of oral versus intramuscular:oral administration. *Pediatrics* 1984; 73(2): 238-49.
41. Ackerman B, Sherwonit E, Williams J. Reduced incidental light exposure: effect on the development of retinopathy of prematurity in low birth weight infants. *Pediatrics* 1989; 83(6): 958-62.
42. Seiberth V, Linderkamp O, Knorz MC, Liesenhoff H. A controlled clinical trial of light and retinopathy of prematurity. *Am J Ophthalmol* 1994; 118(4): 492-5.
43. Reynolds JD, Hardy RJ, Kennedy KA, Spencer R, van Heuven WA, Fielder AR. Lack of efficacy of light reduction in preventing retinopathy of prematurity. Light Reduction in Retinopathy of Prematurity (LIGHT-ROP) Cooperative Group. *N Engl J Med* 1998; 338(22): 1572-6.
44. Puklin JE, Simon RM, Ehrenkranz RA. Influence on retrolental fibroplasia of intramuscular vitamin E administration during respiratory distress syndrome. *Ophthalmology* 1982; 89(2): 96-103.
45. Glass P, Avery GB, Subramanian KN, Keys MP, Sostek AM, Friendly DS. Effect of bright light in the hospital nursery on the incidence of retinopathy of prematurity. *N Engl J Med* 1985; 313(7): 401-404.
46. Raju TN, Langenberg P, Bhutani V, Quinn GE. Vitamin E prophylaxis to reduce retinopathy of prematurity: a reappraisal of published trials. *J Pediatr* 1997; 131(6): 844-850.
47. Schaffer DB, Johnson L, Quinn GE, Weston M, Bowen FW, Jr. Vitamin E and retinopathy of prematurity. Follow-up at one year. *Ophthalmology* 1985; 92(8): 1005-11.
48. Shastry BS, Pendergast SD, Hartzler MK, Liu X, Trese MT. Identification of missense mutations in the Norrie disease gene associated with advanced retinopathy of prematurity. *Arch Ophthalmol* 1997; 115(5): 651-5.
49. Hiraoka M, Berinstein DM, Trese MT, Shastry BS. Insertion and deletion mutations in the dinucleotide repeat region of the Norrie disease gene in patients with advanced retinopathy of prematurity. *J Hum Genet* 2001; 46(4): 178-81.
50. Xu Q, Wang Y, Dabdoub A, Smallwood PM, Williams J, Woods C, et al. Vascular development in the retina and inner ear: control by Norrin and Frizzled-4, a high-affinity ligand-receptor pair. *Cell* 2004; 116(6): 883-95.
51. Bizzarro MJ, Hussain N, Jonsson B, Feng R, Ment LR, Gruen JR, et al. Genetic susceptibility to retinopathy of prematurity. *Pediatrics* 2006; 118(5): 1858-63.
52. An international classification of retinopathy of prematurity. II. The classification of retinal detachment. The International Committee for the Classification of the Late Stages of Retinopathy of Prematurity. *Arch Ophthalmol* 1987; 105(7): 906-12.
53. The International Classification of Retinopathy of Prematurity revisited. *Arch Ophthalmol* 2005; 123(7): 991-9.
54. Schuenburg WE, Tsanalktsidis G. Variations in the morphology of retinopathy of prematurity in extremely low birthweight infants. *Br J Ophthalmol* 2004; 88: 1500-1503.
55. Koreen S, Lopez R, Flynn JT, et al. Variations in appearance of severe zone 1 retinopathy of prematurity during wide-angle contact photography. *Arch Ophthalmol* 2006; 126: 736-737.
56. Early Treatment for Retinopathy of Prematurity Cooperative Group. The incidence and course of retinopathy of prematurity: findings from the early treatment for retinopathy of prematurity study. *Pediatrics* 2001; 116 (1): 15-23.
57. Wallace DK, Quinn G, Freedman SF, et al. Agreement among pediatric ophthalmologists in diagnosing plus and pre-plus disease in retinopathy of prematurity. *JAAPOS* 2008; 12: 352-356.
58. Wallace DK, Freedman SF, Zhao Z, Jung S. Accuracy of ROP tool vs individual examiners in assessing retinal vascular tortuosity. *Arch Ophthalmol* 2007; 125 (11): 1523-1530.
59. Wilson CM, Cocker KD, Moseley MJ, et al. Computerized analysis of retinal vessel width and tortuosity in premature infants. *Invest Ophthalmol Vis Sci* 2008; 49: 3577-3585.
60. Tasman W. The natural history of active retinopathy of prematurity. *Ophthalmology* 1984; 91(12): 1499-503.
61. Harden AF. Retinopathy of prematurity-a long-term follow-up. *Trans Ophthalmol Soc U K* 1986; 105: 717-719.

62. Flynn JT, Bancalari E, Bachynski BN, Buckley EB, Bawol R, Goldberg R, et al. Retinopathy of prematurity. Diagnosis, severity, and natural history. *Ophthalmology* 1987; 94(6): 620-629.
63. Schaffer DB, Palmer EA, Plotsky DF, Metz HS, Flynn JT, Tung B, et al. Prognostic factors in the natural course of retinopathy of prematurity. The Cryotherapy for Retinopathy of Prematurity Cooperative Group. *Ophthalmology* 1993; 100(2): 230-7.
64. Multicenter trial of cryotherapy for retinopathy of prematurity. Preliminary results. Cryotherapy for Retinopathy of Prematurity Cooperative Group. *Arch Ophthalmol* 1988; 106(4): 471-9.
65. Gilbert C, Fielder A, Gordillo L, et al. Characteristics of infants with severe retinopathy of prematurity in countries with low, moderate and high levels of development: implications for screening programs. *Pediatrics* 2005; 115 (5): 518-525.
66. Gilbert C, Foster A. Childhood blindness in the context of VISION 2020-the right to sight. *Bulletin of the World Health Organization* 2001; 79: 227-232.
67. Ahmed AS, Muslime H, Anwar KS, et al. Retinopathy of prematurity in Bangladeshi Neonates. *Journal of Tropical Pediatric* 2006; 54 (5): 333-339.
68. Mayet I, Cockinos C. Retinopathy of prematurity in South Africans at a tertiary hospital: a prospective study. *Eye* 2006; 20: 29-31.
69. Gilbert C, Rahi J, Eckstein M, et al. Retinopathy of prematurity in middle-income countries. *The Lancet* 1997; 350: 12-14.
70. Fledelius HC. Retinopathy of prematurity in a Danish county. Trends over the 12-year period 1982-93. *Acta Ophthalmol Scand* 1996; 74(3): 285-7.
71. Chiang MF, Arons RR, Flynn JT, Starren JB. Incidence of retinopathy of prematurity from 1996 to 2000: analysis of a comprehensive New York state patient database. *Ophthalmology* 2004; 111(7): 1317-25.
72. Fledelius HC, Kjer B. Surveillance for retinopathy of prematurity in a Danish country. Epidemiological experience over 20 years. *Acta Ophthalmol Scand* 2004; 82: 38-41.
73. Canadian Association of Pediatric Ophthalmologists Ad Hoc Comité on Standards of screening examination for Retinopathy of Prematurity. *Can J Ophthalmol* 2000; 35: 251-252.
74. Phan MH, Nguyen PN, Reynolds JD. Incidence and severity of retinopathy of prematurity in Vietnam, a developing middle-income country. *J Pediatr Ophthalmol Strabismus* 2003; 40: 208-212.
75. Multicenter trial of cryotherapy for retinopathy of prematurity. One-year outcome-structure and function. Cryotherapy for Retinopathy of Prematurity Cooperative Group. *Arch Ophthalmol* 1990; 108(10): 1408-16.
76. Goble RR, Jones HS, Fielder AR. Are we screening too many babies for retinopathy of prematurity? *Eye* 1997; 11: 509-14.
77. Mathew MR, Fern AI, Hill R. Retinopathy of prematurity: are we screening too many babies? *Eye* 2002; 16(5): 538-42.
78. Screening examination of premature infants for retinopathy of prematurity. A joint statement of the American Academy of Pediatric, the American Association for Pediatric Ophthalmology and Strabismus, and the American Academy of Ophthalmology. *Ophthalmology* 1997; 104(5): 888-9.
79. Screening examination of premature infants for retinopathy of prematurity. *Pediatrics* 2001; 108(3): 809-11.
80. Screening examination of Premature Infants for Retinopathy of Prematurity. American Academy of Pediatrics, Section on Ophthalmology. American Association for Pediatric Ophthalmology and Strabismus. American Academy of Ophthalmology. *Pediatrics* 2006; 117: 572-576.
81. UK Retinopathy of Prematurity Guideline. May 2008. Royal College of Paediatrics and Child Health, Royal College of Ophthalmologists, British Association of Perinatal Medicine & BLISS. London, 2008.
82. Castro Conde JR, Echaniz I, Botet F, et al. Asociación Española de Pediatría. Retinopatía de la prematuridad. Recomendaciones para la prevención, el cribado y el tratamiento. *An Pediatr* 2009; 71: 514-523.
83. Sharma R, Gupta V, Dhaliwal V, et al. Screening for retinopathy of prematurity in developing countries. *Journal of Tropical Pediatrics* 2007; 53 (1): 52-54.
84. Gilbert C, Fielder A, Gordillo L, Quinn G, Semiglia R, Visintin P, et al. Characteristics of infants with severe retinopathy of prematurity in countries with low, moderate, and high levels of development: implications for screening programs. *Pediatrics* 2005; 115(5): 518-25.
85. Jalali S, Matalia J, Hussain A, Anand R. Modification of screening criteria for retinopathy of prematurity in India and other middle-income countries. *Am J Ophthalmol* 2006; 141(5): 966-8.
86. Grupo de Trabajo Colaborativo Multicéntrico para la Prevención de la Ceguera en la Infancia por Retinopatía del Prematuro. Recomendación para la pesquisa de Retinopatía del prematuro en población de riesgo. *Arch Argent Pediatr* 2008; 106: 71-76.
87. Ho SF, Mathew MR, Wykes W, Lavy T, Marshall T. Retinopathy of prematurity: an optimum screening strategy. *J Aapos* 2005; 9(6): 584-8.
88. Cruz Bértolo Fdl, Pallás Alonso C, Tejada Palacios P. Cribado para la retinopatía de la prematuridad: ni

- son todos los que están, ni están todos los que son. *Anales Españoles de Pediatría* 1999; 156-160.
89. Pallás Alonso CR, De La Cruz Bértolo J, Tejada Palacios P, Fernández C, Muñoz Labian M, Carreño Guerra M. Impacto de los nuevos criterios de cribado para la retinopatía de la prematuridad. Un año de experiencia. *Anales Españoles de Pediatría* 2001; 55(1): 53-57.
 90. Roth DB, Morales D, Feuer WJ, Hess D, Johnson RA, Flynn JT. Screening for retinopathy of prematurity employing the retcam 120: sensitivity and specificity. *Arch Ophthalmol* 2001; 119(2): 268-72.
 91. Yen KG, Hess D, Burke B, Johnson RA, Feuer WJ, Flynn JT. Telephotoscreening to detect retinopathy of prematurity: preliminary study of the optimum time to employ digital fundus camera imaging to detect ROP. *J Aapos* 2002; 6(2): 64-70.
 92. Ells AL, Holmes JM, Astle WF, Williams G, Leske DA, Fielden M, et al. Telemedicine approach to screening for severe retinopathy of prematurity: a pilot study. *Ophthalmology* 2003; 110(11): 2113-7.
 93. Gragoudas ES, Adamis AP, Cunningham ET, Jr., Feinsod M, Guyer DR. Pegaptanib for neovascular age-related macular degeneration. *N Engl J Med* 2004; 351(27): 2805-16.
 94. Chiang MF, Keenan JD, Starren J, Du YE, Schiff WM, Barile GR, et al. Accuracy and reliability of remote retinopathy of prematurity diagnosis. *Arch Ophthalmol* 2006; 124(3): 322-7.
 95. Lorenz B, Bock M, Muller HM, Massie NA. Telemedicine based screening of infants at risk for retinopathy of prematurity. *Stud Health Technol Inform* 1999; 64: 15.
 96. The photographic screening for retinopathy of prematurity study (PHOTO-ROP): Study Design and Baseline Characteristics of Enrolled Patients. *Retina* 2006; 26: S4-S10.
 97. Bauer CR, Trottier MC, Stern L. Systemic cyclo-pentolate (Cyclogyl) toxicity in the newborn infant. *J Pediatr* 1973; 82(3): 501-5.
 98. Borromeo-McGrail V, Bordiuk JM, Keitel H. Systemic hypertension following ocular administration of 10 per cent phenylephrine in the neonate. *Pediatrics* 1973; 51(6): 1032-6.
 99. Palmer EA, Flynn JT, Hardy RJ, Phelps DL, Phillips CL, Schaffer DB, et al. Incidence and early course of retinopathy of prematurity. The Cryotherapy for Retinopathy of Prematurity Cooperative Group. *Ophthalmology* 1991; 98(11): 1628-40.
 100. Rush R, Rush S, Nicolau J, Chapman K, Naqvi M. Systemic manifestations in response to mydriasis and physical examination during screening for retinopathy of prematurity. *Retina* 2004; 24(2): 242-5.
 101. Rush R, Rush S, Ighani F, Anderson B, Irwin M, Naqvi M. The effects of comfort care on the pain response in preterm infants undergoing screening for retinopathy of prematurity. *Retina* 2005; 25(1): 59-62.
 102. Repka MX, Palmer EA, Tung B. Involution of retinopathy of prematurity. Cryotherapy for Retinopathy of Prematurity Cooperative Group. *Arch Ophthalmol* 2000; 118(5): 645-9.
 103. Belda S, Pallás Alonso CR, De La Cruz Bértolo J, Tejada Palacios P. Screening for retinopathy of prematurity: is it painful? *Biology of the Neonate* 2004; 86(3): 195-200.
 104. Moral Pumarega M. Cribado y tratamiento de la retinopatía de la prematuridad: práctica clínica en centros neonatales nacionales. Madrid: Universidad Complutense de Madrid; 2006.
 105. Grabska J, Walden P, Lerer T, Kelly C, Hussain N, Donovan T, et al. Can oral sucrose reduce the pain and distress associated with screening for retinopathy of prematurity? *J Perinatol* 2005; 25(1): 33-5.
 106. Laws DE, Morton C, Weindling M, Clark D. Systemic effects of screening for retinopathy of prematurity. *Br J Ophthalmol* 1996; 80(5): 425-8.
 107. López Escobar A, Martín del Valle F, González Carrasco E, Martínez Guardia N. Analgesia y asepsia en el examen oftalmológico del recién nacido prematuro. *Anales de Pediatría* 2005; 62(5): 479-88.
 108. Willems L, Alleagert K, Casteels I. Prospective assessment of systemic side effects of topical ophthalmic drug administration for screening for Retinopathy of Prematurity. *Paed Perin Drug Ther* 2006; 7: 121-122.
 109. Bonthela S, Sparks JW, Musgrove KH, Berseth CL. Mydriatic slow gastric emptying in preterm infants. *J Pediatr* 2000; 137: 327-330.
 110. Multicenter trial of cryotherapy for retinopathy of prematurity. Threemonth outcome. Cryotherapy for Retinopathy of Prematurity Cooperative Group. *Arch Ophthalmol* 1990; 108(2): 195-204.
 111. Dobson V, Quinn GE, Abramov I, Hardy RJ, Tung B, Siakowski RM, Phelps DL, Cryotherapy for Retinopathy of Prematurity Group: Color vision measured with standard pseudoisochromatic plates at 5? years in eyes of children from the CRYO-ROP study. *Inv Ophthalmol Vis Sci* 1996; 37: 2467-2474.
 112. Cryotherapy for Retinopathy of Prematurity Cooperative Group: Multicenter Trial of Cryotherapy for Retinopathy of Prematurity: Snellen acuity and structural outcome at 5? years. *Arch Ophthalmol* 1996; 114(4): 417-424.
 113. Effect of retinal ablative therapy for threshold retinopathy of prematurity: results of Goldmann perimetry at the age of 10 years. *Arch Ophthalmol* 2001; 119(8): 1120-5.

114. Cryotherapy for Retinopathy of Prematurity Cooperative Group: Effect of retinal ablative therapy for threshold retinopathy of prematurity. *Arch Ophthalmol* 2001; 119: 1120-1125.
115. Cryotherapy for Retinopathy of Prematurity Cooperative Group: Contrast sensitivity at age 10 years in children who had threshold retinopathy of prematurity. *Arch Ophthalmol* 2001; 119: 1129-1133.
116. Editorial Committee, for the Cryotherapy for Retinopathy of Prematurity Cooperative Group: Multicenter trial of cryotherapy for retinopathy of prematurity: Natural history ROP: Ocular outcome at 5 1/2 years in premature infants with birth weights less than 12. *Arch Ophthalmol* 2002; 120: 595-599.
117. Palmer EA, Hardy RJ, Dobson V, Phelps DL, Quinn GE, Summers CG, et al. 15-year outcomes following threshold retinopathy of prematurity: final results from the multicenter trial of cryotherapy for retinopathy of prematurity. *Arch Ophthalmol* 2005; 123(3): 311-8.
118. Good WV, Hardy RJ. The multicenter study of Early Treatment for Retinopathy of Prematurity (ETROP). *Ophthalmology* 2001; 108(6): 1013-4.
119. Hardy RJ, Palmer EA, Dobson V, Summers CG, Phelps DL, Quinn GE, et al. Risk analysis of prethreshold retinopathy of prematurity. *Arch Ophthalmol* 2003; 121(12): 1697-1701.
120. Early Treatment For Retinopathy Of Prematurity Cooperative G. Revised indications for the treatment of retinopathy of prematurity: results of the early treatment for retinopathy of prematurity randomized trial. *Arch Ophthalmol* 2003; 121(12): 1684-1694.
121. Averbukh E. The evidence supporting the early treatment for type 1 retinopathy of prematurity needs further evaluation. *Arch Ophthalmol* 2005; 123(3): 406-409.
122. Jalali S, Essuman VA, Thomas R. Clinical application of the revised indications for the treatment of retinopathy of prematurity. *Arch Ophthalmol* 2005; 123(3): 409-410.
123. Vander JF, McNamara JA, Tasman W, Brown GC. Revised indications for early treatment of retinopathy of prematurity. *Arch Ophthalmol* 2005; 123(3): 406-7; discussion 409-10.
124. Coats D, Saunders R. The dilemma of exercising clinical judgment in the treatment of retinopathy of prematurity. *Arch Ophthalmol* 2005; 123(3): 408-9; discussion 409-10.
125. Wagner RS, Reynolds J, McNamara JA. Treating retinopathy of prematurity. *J Pediatr Ophthalmol Strabismus* 2005; 42(1): 7-10.
126. Quinn GE, Dobson V, Siatkowski R, Hardy RJ, Kivlin J, Palmer EA, et al. Does cryotherapy affect refractive error? Results from treated versus control eyes in the cryotherapy for retinopathy of prematurity trial. *Ophthalmology* 2001; 108(2): 343-7.
127. Cryotherapy for Retinopathy of Prematurity Cooperative Group: Multicenter trial of cryotherapy for retinopathy of prematurity: Ophthalmological outcomes at 10 years. *Arch Ophthalmol* 2001; 119: 1110-1118.
128. Quinn GE, Miller DL, Evans JA, Tasman WE, McNamara JA, Schaffer DB. Measurement of Goldmann visual fields in older children who received cryotherapy as infants for threshold retinopathy of prematurity. *Arch Ophthalmol* 1996; 114(4): 425-8.
129. Quinn GE, Dobson V, Siatkowski RM, Hardy RJ, Kivlin J, Palmer EA, Phelps DL, Repka MX, Summers CG, Tung B, Chan W, for the Cryotherapy for Retinopathy of Prematurity Cooperative Group: Does cryotherapy affect refractive error? Results from treated versus control eyes in the cryotherapy for retinopathy of prematurity trial. *Ophthalmology* 2001; 108: 343-347.
130. McNamara JA, Tasman W, Brown GC, Federman JL. Laser photocoagulation for stage 3+ retinopathy of prematurity. *Ophthalmology* 1991; 98(5): 576-80.
131. Landers MB, 3rd, Toth CA, Semple HC, Morse LS. Treatment of retinopathy of prematurity with argon laser photocoagulation. *Arch Ophthalmol* 1992; 110(1): 44-7.
132. Quinn GE, Dobson V, Kivlin J, Kaufman LM, Repka MX, Reynolds JD, Gordon RA, Hardy RJ, Tung B, Stone RA, for the Cryotherapy for Retinopathy of Prematurity Cooperative Group: Prevalence of myopia between 3 months and 5? years in preterm infants with and without retinopathy of prematurity. *Ophthalmology* 1998; 105: 1292-1300.
133. Hunter DG, Repka MX. Diode laser photocoagulation for threshold retinopathy of prematurity. A randomized study. *Ophthalmology* 1993; 100(2): 238-44.
134. González Bandrés C, Tejada Palacios P, Pallás Alonso CR, Martín Puerto M, Cascales Núñez R, López García A, et al. Retinopatía del prematuro: aspectos clínicos y epidemiológicos en nuestro medio. *Archivos de la Sociedad Española de Oftalmología* 1996: 227-234.
135. González Viejo I, Ferrer C, Pablo LE, Marco A, Honrubia FM. Tratamiento láser diodo en la retinopatía del prematuro. *Archivos de la Sociedad Española de Oftalmología* 1994: 539-545.
136. O'Keefe M, Burke J, Algawi K, Goggin M. Diode laser photocoagulation to the vascular retina for progressively advancing retinopathy of prematurity. *Br J Ophthalmol* 1995; 79(11): 1012-4.
137. González Viejo I, Ferrer Novella C, Pueyo M, Melcón B, Ferrer E, Honrubia López FM. Diode laser

- photocoagulation in retinopathy of prematurity. *European Journal of Ophthalmology* 1997; 7: 55-8.
138. Peralta Calvo J, Abelairas Gómez J, Fonseca Sandomingo A. Fotocoagulación con láser de diodo en la retinopatía del prematuro: resultados en 30 ojos. *Archivos de la Sociedad Española de Oftalmología* 1997; 31-34.
 139. Trigler L, Weaver RG, Jr., O'Neil JW, Barondes MJ, Freedman SF. Caseseries of angle-closure glaucoma after laser treatment for retinopathy of prematurity. *J Aapos* 2005; 9(1): 17-21.
 140. Multicenter Trial of Cryotherapy for Retinopathy of Prematurity: ophthalmological outcomes at 10 years. *Arch Ophthalmol* 2001; 119(8): 1110-8.
 141. Christiansen SP, Bradford JD. Cataract following diode laser photoablation for retinopathy of prematurity. *Arch Ophthalmol* 1997; 115(2): 275-6.
 142. Paysse EA, Miller A, Brady McCreery KM, Coats DK. Acquired cataracts after diode laser photocoagulation for threshold retinopathy of prematurity. *Ophthalmology* 2002; 109(9): 1662-5.
 143. Connolly BP, McNamara JA, Sharma S, Regillo CD, Tasman W. A comparison of laser photocoagulation with trans-scleral cryotherapy in the treatment of threshold retinopathy of prematurity. *Ophthalmology* 1998; 105(9): 1628-31.
 144. McLoone EM, O'Keefe M, McLoone SF, Lanigan BM. Long-term refractive and biometric outcomes following diode laser therapy for retinopathy of prematurity. *J Aapos* 2006; 10(5): 454-9.
 145. Larsson EK, Rydberg AC, Holmstrom GE. A population-based study of the refractive outcome in 10-year-old preterm and full-term children. *Arch Ophthalmol* 2003; 121(10): 1430-6.
 146. White JE, Repka MX. Randomized comparison of diode laser photocoagulation versus cryotherapy for threshold retinopathy of prematurity: 3-year outcome. *J Pediatr Ophthalmol Strabismus* 1997; 34(2): 83-7; quiz 121-2.
 147. Peralta Calvo J, Abelairas Gómez J. Fotocoagulación con láser de diodo para la retinopatía del prematuro pre-umbral en zona 1. *Archivos de la Sociedad Española de Oftalmología* 2001; 19-23.
 148. Connolly BP, Ng EY, McNamara JA, Regillo CD, Vander JF, Tasman W. A comparison of laser photocoagulation with cryotherapy for threshold retinopathy of prematurity at 10 years: part 2. Refractive outcome. *Ophthalmology* 2002; 109(5): 936-41.
 149. Jandek C, Kellner U, Heimann H, Foerster MH. Comparison of the anatomical and functional outcome after laser or cryotherapy for retinopathy of prematurity (ROP). *Ophthalmologie* 2005; 102(1): 33-8.
 150. Ng EY, Connolly BP, McNamara JA, Regillo CD, Vander JF, Tasman W. A comparison of laser photocoagulation with cryotherapy for threshold retinopathy of prematurity at 10 years: part 1. Visual function and structural outcome. *Ophthalmology* 2002; 109(5): 928-34; discussion 935.
 151. Axer-Siegel R, Bourla D, Kremer I, Weinberger D, Snir M. Effect of peripheral retinal ablation with cryotherapy versus diode laser photocoagulation on axial length in the growing rabbit eye. *Br J Ophthalmol* 2006; 90(4): 491-5.
 152. Ferrer Novella C, González Viego I, Honrubia López F. Tratamiento de la retinopatía del prematuro (ROP): láser diodo vs crioterapia. Resultados a largo plazo. *Revista Española de Pediatría* 1999; 215-218.
 153. Serra Castanera A, Morales M, Martín N, Pascual R. Fotocoagulación en la retinopatía del prematuro: comparación de resultados entre los estadios preumbral, umbral y post-umbral. *Annals d'Oftalmología* 2004; 36-42.
 154. González Viejo I, Ferrer Novella C, Pueyo Royo V, Mayoral Masana F, Marco Tello A, Rebaje Moisés V. Tratamiento con láser diodo en la retinopatía del prematuro: más de una década de experiencia. *Anales de Pediatría* 2006; 336.
 155. Tasman W, Borrone RN, Bolling J. Open sky vitrectomy for total retinal detachment in retinopathy of prematurity. *Ophthalmology* 1987; 94(4): 449-52.
 156. Trese MT. Surgical results of stage V retrolental fibroplasia and timing of surgical repair. *Ophthalmology* 1984; 91(5): 461-6.
 157. Andreoli CM, Miller JW. Antivascular endothelial growth factor. *Curr Opin Ophthalmol* 2007; 18: 502-508.
 158. Chung EJ, Kim JH. Combination of laser photocoagulation and intravitreal bevacizumab for aggressive zone I retinopathy of prematurity. *Graefes Arch Clin Exp Ophthalmol* 2007; 245: 1723-1730.
 159. Travassos A, Teixeira S, et al. Intravitreal bevacizumab in aggressive posterior retinopathy of prematurity. *Ophthalmic Surg Lasers Imagin* 2007; 38: 233-237.
 160. O'Connor AR, Stephenson TJ, Johnson A, Tobin MJ, Ratib S, Fielder AR. Change of refractive state and eye size in children of birth weight less than 1701g. *Br J Ophthalmol* 2006; 90(4): 456-60.
 161. Schalijs-Delfos NE, de Graaf ME, Treffers WF, Engel J, Cats BP. Long term follow up of premature infants: detection of strabismus, amblyopia, and refractive errors. *Br J Ophthalmol* 2000; 84(9): 963-7.
 162. Holmstrom GE, Larsson EK. Development of spherical equivalent refraction in prematurely born children during the first 10 years of life: a population-based study. *Arch Ophthalmol* 2005; 123(10): 1404-11.

163. Quinn GE, Dobson V, Repka MX, Reynolds J, Kivlin J, Davis B, et al. Development of myopia in infants with birth weights less than 1251 grams. The Cryotherapy for Retinopathy of Prematurity Cooperative Group. *Ophthalmology* 1992; 99(3): 329-40.
164. O'Connor AR, Stewart CE, Singh J, Fielder AR. Do infants of birth weight less than 1500 g require additional long term ophthalmic follow up? *Br J Ophthalmol* 2006; 90(4): 451-5.
165. O'Connor AR, Stephenson TJ, Johnson A, Tobin MJ, Ratib S, Fielder AR. Strabismus in children of birth weight less than 1701 g. *Arch Ophthalmol* 2002; 120(6): 767-73.
166. Paredes García B. Secuelas oftalmológicas en la retinopatía de la prematuridad. Madrid: Universidad Complutense de Madrid; 1997.
167. Fernández González MC. Secuelas oftalmológicas en recién nacidos con bajo peso a los cuatro años. Madrid: Universidad Autónoma de Madrid; 2003.
168. Chow LC, Wright KW, Sola A. Can changes in clinical practice decrease the incidence of severe retinopathy of prematurity in very low birth weight infants? *Pediatrics* 2003; 111(2): 339-45.
169. Termote J, Schalijs-Delfos NE, Brouwers HA, Donders AR, Cats BP. New developments in neonatology: less severe retinopathy of prematurity? *J Pediatr Ophthalmol Strabismus* 2000; 37(3): 142-148.
170. Repka MX, Hudak ML, Parsa CF, Tielsch JM. Calf lung surfactant extract prophylaxis and retinopathy of prematurity. *Ophthalmology* 1992; 99(4): 531-536.
171. Termote J, Schalijs-Delfos NE, Cats BP, Wittebol-Post D, Hoogervorst BR, Brouwers HA. Less severe retinopathy of prematurity induced by surfactant replacement therapy. *Acta Paediatr* 1996; 85(12): 1491-1496.
172. Termote JU, Schalijs-Delfos NE, Wittebol-Post D, Brouwers HA, Hoogervorst BR, Cats BP. Surfactant replacement therapy: a new risk factor in developing retinopathy of prematurity? *Eur J Pediatr* 1994; 153(2): 113-116.
173. Repka MX, Hardy RJ, Phelps DL, Summers CG. Surfactant prophylaxis and retinopathy of prematurity. *Arch Ophthalmol* 1993; 111(5): 618-620.
174. Holmes JM, Cronin CM, Squires P, Myers TF. Randomized clinical trial of surfactant prophylaxis in retinopathy of prematurity. *J Pediatr Ophthalmol Strabismus* 1994; 31(3): 189-191.
175. Console V, Gagliardi L, De Giorgi A, De Ponti E. Retinopathy of prematurity and antenatal corticosteroids. The Italian ROP Study Group. *Acta Biomed Ateneo Parmense* 1997; 68 Suppl 1: 75-79.
176. Smith LM, Qureshi N, Chao CR. Effects of single and multiple courses of antenatal glucocorticoids in preterm newborns less than 30 weeks' gestation. *J Matern Fetal Med* 2000; 9(2): 131-135.
177. Corcóstegui B, Gil-Gibernau JJ. Retinopatía de la prematuridad. In: SL TE, editor. Cirugía vitreoretiniana: indicaciones y técnicas. Madrid; 1999: 351-368.
178. Haroon Parupia MF, Dhanireddy R. Association of postnatal dexamethasone use and fungal sepsis in the development of severe retinopathy of prematurity and progression to laser therapy in extremely low-birth-weight infants. *J Perinatol* 2001; 21(4): 242-247.
179. Halliday HL, Ehrenkranz RA, Doyle LW. Early postnatal (< 96 hours) corticosteroids for preventing chronic lung disease in preterm infants. *Cochrane Database Syst Rev* 2003(1): CD001146.
180. Halliday HL, Ehrenkranz RA, Doyle LW. Delayed (> 3 weeks) postnatal corticosteroids for chronic lung disease in preterm infants. *Cochrane Database Syst Rev* 2003(1): CD001145.
181. Moral MT, Pallás CR, De la Cruz J, Tejada P. Cribado de la retinopatía de la prematuridad en las unidades neonatales españolas. *An Pediatr* 2008; 69 (6): 548-556.
182. Wu C, Petersen RA, VanderVeen DK. RetCam imaging for retinopathy of prematurity screening. *J Aapos* 2006; 10(2): 107-11.
183. Husain D, Kim I, Gauthier D, Lane AM, Tsilimbaris MK, Ezra E, et al. Safety and efficacy of intravitreal injection of ranibizumab in combination with verteporfin PDT on experimental choroidal neovascularization in the monkey. *Arch Ophthalmol* 2005; 123(4): 509-16.
184. Anand KJ. Consensus statement for the prevention and management of pain in the newborn. *Arch Pediatr Adolesc Med* 2001; 155(2): 173-80.
185. Dobson V, Quinn GE, Summers CG, Hardy RJ, Tung B. Visual acuity at 10 years in Cryotherapy for Retinopathy of Prematurity (CRYO-ROP) study eyes: effect of retinal residua of retinopathy of prematurity. *Arch Ophthalmol* 2006; 124(2): 199-202.
186. Pallás Alonso CR, Tejada Palacios P, Medina López MC, Martín Puerto MJ, Orbea Gallardo C, Barrio Andrés MC. Retinopatía del prematuro: nuestra experiencia. *Anales Españoles de Pediatría* 1995: 52-56.
187. Granauer N, Iriondo Sanz M, Serra Castanera A, Krauel Vidal J, Jiménez González R. Retinopatía del prematuro. Casuística de los años 1995-2001. *Anales de Pediatría* 2003; 58(5): 471-7.
188. Rodríguez Hurtado F, Cañizares J. Despistaje de la retinopatía del prematuro. Nuestra experiencia sobre los límites de peso al nacer, edad gestacional y otros factores de riesgo. *Archivos de la Sociedad Española de Oftalmología* 2006; 81: 275-280.

189. Gaynon MW, Stevenson DK, Sunshine P, Fleisher BE, Landers MB. Supplemental oxygen may decrease progression of prethreshold disease to threshold retinopathy of prematurity. *J Perinatol* 1997; 17(6): 434-438.
190. Gaynon MW, Stevenson DK. What can We learn from STOP-ROP and earlier studies? *Pediatrics* 2000; 105(2): 420-421.
191. Lambert SR, Capone A, Jr., Cingle KA, Drack AV. Cataract and phthisis bulbi after laser photocoagulation for threshold retinopathy of prematurity. *Am J Ophthalmol* 2000; 129(5): 585-91.
192. Holmstrom M, el Azazi M, Kugelberg U. Ophthalmological long-term follow up of preterm infants: a population based, prospective study of the refraction and its development. *Br J Ophthalmol* 1998; 82(11): 1265-71.
193. Larsson EK, Holmstrom GE. Development of astigmatism and anisometropia in preterm children during the first 10 years of life: a population-based study. *Arch Ophthalmol* 2006; 124(11): 1608-14.
194. O'Connor AR, Stephenson T, Johnson A, Tobin MJ, Moseley MJ, Ratib S, et al. Long-term ophthalmic outcome of low birth weight children with and without retinopathy of prematurity. *Pediatrics* 2002; 109(1): 12-8.
195. Aguirre Rodríguez F, Bonillo Perales A, Díez-Delgado Rubio J, González-Ripoll Garzón M, Arcos Martínez J, López Muñoz J. Paro cardiorrespiratorio relacionado con examen oftalmológico en prematuros. *Anales de Pediatría* 2003; 58(5): 502-10.
196. Herrero Pérez S, Salvia Roges M, Rodríguez Miguélez M, Figueras Aloy J, Carbonell Estrany X. Prevención de efectos adversos relacionados con el examen oftalmológico en prematuros. *Anales de Pediatría* 2004; 60(2): 184-93.
197. Caserío S, Pallás CR, de la Cruz Bertolo J, Alonso C, Tejada P. Pain and stress assessment after retinopathy of prematurity screening examination: a comparison study between indirect ophthalmoscopy and digital fundus imaging. *Early Human development* 2008; 84.
198. Moral MT, Pallás CR, de la Cruz Bertolo J, Lara N, Tejada P. Práctica clínica del manejo de la ROP, comparación entre diferentes grupos de hospitales españoles. *Anales de Pediatría* 2007; (67) vol. Extraordinario.
199. Moral MT, Pallás CR, de la Cruz Bertolo J, Melgar A, Bergón E, Tejada P. Información escrita a los padres sobre ROP, seguimiento oftalmológico y cuestiones relacionadas con los oftalmólogos en hospitales españoles. *Anales de Pediatría* 2007; (67) vol. Extraordinario.