

## CAPÍTULO

## 5.10

## Retinoblastoma. Tratamiento conservador

*Jaume Català Mora, Margarida Simão Rafael, Teresa Sola Martínez, Andrea Slocker Escarpa, Cristina Gutiérrez Miguélez, Dolors Molies Navarrete*

El tratamiento conservador del retinoblastoma ha experimentado una revolución en los últimos años con la aparición de diversas vías de administración de quimioterapia. Los objetivos del tratamiento son, en primer lugar, conservar la vida del paciente, mantener el globo ocular y, finalmente, conservar la visión siempre en condiciones de seguridad.

Es muy importante individualizar el tratamiento y adaptarlo al grupo y estadiaje del tumor, el estado del ojo contralateral, las características del paciente y la situación socio-económica y recursos disponibles en cada centro de tratamiento, considerando la necesidad de múltiples exploraciones de seguimiento, así como el manejo de las complicaciones de cada una de los tratamientos propuestos (1,2).

La enucleación como tratamiento primario del retinoblastoma intraocular se indica cada vez en menos casos, reservándose para los casos unilaterales muy avanzados: grupo E con glaucoma neovascular de la Clasificación Internacional de Retinoblastoma Intraocular (IRCB), formas de retinoblastoma infiltrante difuso y/o celulitis orbitaria aséptica.

Actualmente, como normal general en la mayoría de los casos con retinoblastoma intraocular se plantea un tratamiento inicial de quimiorreducción seguido de tratamiento de consolidación local.

### ANESTESIA EN EL PACIENTE CON RETINOBLASTOMA

El control y tratamiento del retinoblastoma en el paciente pediátrico se debe llevar a cabo bajo anestesia general y requiere anestésicos repetidos

hasta los 5 o 6 años, edad en la que los pacientes empiezan a colaborar en las exploraciones (3).

El aspecto emocional en el paciente y su familia obliga al anestesiólogo a valorar la premedicación y la inducción anestésica para minimizar los miedos y consecuencias postoperatorias emocionales desagradables. En este sentido, la información y opinión de la familia es de suma importancia porque han tenido muchas experiencias previas.

Al tratarse de procedimientos menores y entradas periódicas a quirófano, la analítica preoperatoria no se hace rutinariamente excepto si el paciente ha recibido quimioterapia. En relación al ayuno preoperatorio, imprescindible en todo proceso anestésico, se siguen las recomendaciones internacionales de las sociedades de anestesia para disminuir el riesgo de broncoaspiración: 2 horas para líquidos claros, 4 horas para leche materna y 6 horas para sólidos (4).

La mayoría de los exámenes oftalmológicos (retinografía, ultrasonografía, tratamiento láser, inyección intraocular de quimioterapia, retirada de suturas y/o reemplazo de prótesis ocular) se pueden realizar con seguridad con una anestesia general y anestésico local tópico sin acceso venoso (5). La técnica más utilizada es la inducción inhalatoria con gases anestésicos halogenados. El más empleado y seguro en pediatría es el sevoflurano que permite una inducción rápida y poco traumática a través de una mascarilla facial pudiéndose asociar óxido nítrico que acelera y hace más confortable el proceso. La entrada al quirófano de los padres durante dicha inducción disminuye enormemente el nivel de ansiedad en estos pacientes. Para el mantenimiento de la permeabilidad de la vía aérea normalmente se utilizan dispositivos supraglóticos como la mascarilla laríngea que disminuye el riesgo de

laringoespasma y reduce las necesidades de fármacos anestésicos. Otros tratamientos también mínimamente invasivos como la crioterapia y la fotocoagulación requieren además acceso venoso para analgesia intra y postoperatoria mientras que en el caso de la braquiterapia es conveniente usar relajación neuromuscular para asegurar que el ojo esté inmóvil y bien centrado y administrar atropina para prevenir la bradicardia secundaria al reflejo oculomotor por tracción de los músculos extraoculares.

## QUIMIOTERAPIA

### Quimioterapia Sistémica (QtS)

La quimioterapia sistémica, seguida de terapia local, es ampliamente utilizada por algunos grupos como tratamiento estándar, ya que sus resultados en cuanto a conservación del globo ocular alcanzan más del 90%, evitando así la radioterapia externa, sobre todo en la enfermedad bilateral, con retinoblastomas de grupo B o C (6,7).

Incluso en los grupos con acceso a la quimioterapia intraarterial, ésta se suele reservar para las recaídas, los casos bilaterales con uno de los tumores del grupo D, o para aquellos pacientes con compromiso macular de entrada, por lo que en algunos centros se sigue optando por la quimioterapia sistémica (8,9).

Por otro lado, hay ciertos grupos de pacientes que, de entrada recibirán siempre quimioterapia sistémica:

- Menores de 3 meses de edad o de 6 Kg de peso: De entrada, este grupo de pacientes no es candidato a recibir quimioterapia intraarterial, optándose por quimioterapia sistémica con carboplatino, independientemente de si la enfermedad es uni o bilateral, o de la clasificación del retinoblastoma(s).

- En los pacientes entre 3 y 6 meses, si tienen más de 6 Kg se valorarán los casos individualmente, aunque casi siempre se opta por una quimiorreducción sistémica puente, hasta poder recibir con seguridad quimioterapia intraarterial en el caso de estar indicada (10).

- Buftalmos: En los pacientes que al debut presentan buftalmos, deben realizar quimioterapia neoadyuvante previa enucleación, no solo con el objetivo de evitar la ruptura ocular al reducir el

tamaño del tumor, como también mejorar el acto quirúrgico y el acceso al nervio óptico, intentando reducir la afectación de la línea de sección. En estos casos se continúa con quimioterapia sistémica adyuvante, dada la imposibilidad de una correcta interpretación de la anatomía patológica, incluso en los casos en que se objete una buena respuesta previa enucleación (11).

Los agentes quimioterápicos utilizados son el carboplatino, la vincristina y el etopósido, a dosis adaptadas al peso y/o superficie corporal y se administran vía endovenosa. Se suelen usar los 3 en combinación, pero en los pacientes menores de 3 meses, se utiliza el carboplatino en monoterapia, hasta que se pueda combinar con las otras drogas. Los ciclos se administran cada veintiuno o veintiocho días, de acuerdo con la recuperación hematológica (9). El número mínimo de ciclos son 2 y el total dependerá de la respuesta al tratamiento, la cual se valora a las 3-4 semanas de la administración de cada ciclo. Se pasará a tratamiento de consolidación local en cuanto el tamaño del tumor y las condiciones del paciente lo permitan.

No hay que olvidar que la quimioterapia sistémica presenta diversos efectos adversos, tanto a corto como a largo plazo. A corto plazo la mielosupresión es el más frecuente, aunque la nefrotoxicidad, la neurotoxicidad y la ototoxicidad son también frecuentes, pudiendo estos últimos persistir tras finalizado el tratamiento. En cuanto a los efectos a largo plazo, se pueden desarrollar segundas neoplasias, como las leucemias agudas, sobre todo secundarias a los inhibidores de la topoisomerasa (etopósido)(10).

### Quimioterapia Intraarterial (QIA)

El objetivo de la quimioterapia intraarterial (QIA) en el retinoblastoma consiste en el abordaje endovascular por vía arterial de la arteria oftálmica (AO) con el fin de introducir altas dosis de citostáticos con un acceso directo a los tejidos oculares y reduciendo, además la exposición sistémica (12,13).

Los agentes quimioterápicos utilizados por vía intraarterial son melfalán, carboplatino y topotecán, y se suelen combinar de dos en dos (14). Este tratamiento se puede realizar tanto en los casos unilaterales como bilaterales, combinando los fár-

macos de forma alterna en los últimos. El topotecán presenta una sinergia con los restantes fármacos, por lo que se suele combinar con carboplatino para el ojo menos comprometido, utilizándose el melfalán para el contralateral. En casos unilaterales muy específicos, sin respuesta objetiva a 2 fármacos, se pueden combinar los 3 a la vez en una única sesión (15).

### Procedimiento

Se procede en primer lugar al abordaje de la arteria femoral por micropunción, con el paciente bajo anestesia general, posteriormente se cateteriza el sistema carotídeo homolateral al ojo a tratar y, con una inyección de contraste, valoraremos el aspecto de la circulación intracraneal normal del niño y el posible origen de la arteria oftálmica.

Con la ayuda de un microcatéter 1.2 F accedemos al ostium de la AO (si nace directamente desde la Carótida Interna) o a la anastomosis desde alguna rama de la arteria carótida externa que opacificque la arteria oftálmica a contracorriente.

Una vez situados con nuestro microcatéter en el punto de inyección, comenzaremos a inyectar los Citostáticos disueltos en un total de 30 cc como dosis total. La medicación a inyectar se prepara en sala por enfermería especializada y se inyecta en jeringuillas de 1 cc a ritmo de 45 a 60 sg/cc evitando, en la medida de lo posible, los controles con radioescopia minimizando así la radiación del procedimiento.

Tras haber inyectado toda la medicación, se verifica la permeabilidad de la arteria oftálmica y se retira el microcatéter. Se realiza control de la circulación intracraneal y oftálmica desde el catéter portador con el fin de verificar la correcta permeabilidad del conjunto de estructuras vasculares en tiempo y morfología. Retiramos catéter portador.

En ese momento, si han transcurrido menos de 60 minutos desde la inyección de Heparina, se procede a la reversión de esta con Protamina. Transcurridos 5 minutos, inyectamos subcutáneamente anestésico local diluido y se procede a retirar el Introdutor arterial con compresión manual en punto de punción. Se coloca apósito compresivo y el anestésico procede a despertar al paciente. El Alta hospitalaria se producirá 24 horas después (fig. 1, vídeo 1).

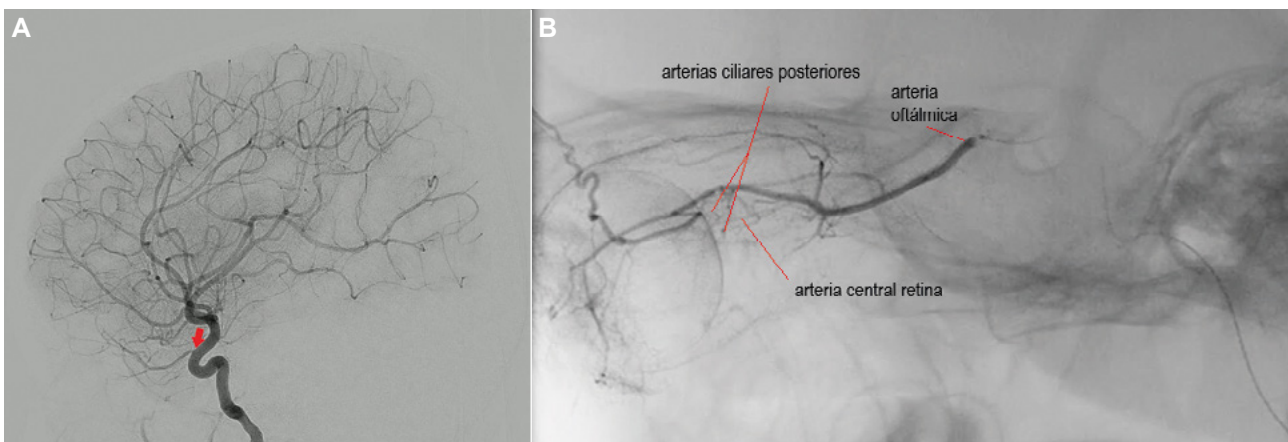
Variantes técnicas:

Otros equipos han descrito variantes técnicas:

- Utilización de Introdutor 3 F y a través de este se utiliza un microcatéter 1.5 F con el que se realiza todo el Procedimiento.
- Clampaje temporal de la Carótida Interna con microbalón por encima del origen de la AO inyectando las drogas directamente desde el catéter portador.



Vídeo 1: Quimioterapia intraarterial.



**Fig. 1:** Quimioterapia intraarterial: **A.** Con el catéter en el sistema carotídeo se inyecta contraste para valorar la circulación intracraneal y localizar el origen de la arteria oftálmica. **B.** Una vez situados con el microcatéter en el punto de inyección, se comprueba la circulación de la arteria oftálmica y el llenado coroideo y se inicia la inyección de la quimioterapia.

- Abordaje desde la Circulación Posterior navegando a contracorriente para acceder al ostium de la AO.

### Indicaciones

Se puede usar para casos unilaterales o bilaterales mediante tratamiento en tándem. Las indicaciones actuales son:

1. Tratamiento de rescate tras reactivación o respuesta insuficiente tras quimioterapia sistémica y/o radioterapia.

2. Tratamiento inicial de tumores grupo B con afectación de papila y/o mácula y grupos C y D.

3. Casos seleccionados de ojos con grupo E: tumor en contacto con el cristalino asociado o no a desprendimiento de retina.

La indicación de QIA debe ser valorada por un Equipo Multidisciplinar y, en centros de referencia, es la primera opción terapéutica en los casos que requieren quimiorreducción.

Desde el punto de vista técnico la única limitación real a la QIA estaría ligada al diámetro de la arteria oftálmica, por lo que los niños deben tener al menos entre 3 y 6 meses o 6 kg de peso. Se debe tener en cuenta también el hecho de que son varias sesiones separadas cada 3 a 4 semanas (en cada sesión se debe puncionar de nuevo la arteria femoral).

### Efectos secundarios

En general es un tratamiento muy bien tolerado, y sus efectos secundarios tanto a corto como a largo plazo, son mucho menos frecuentes que los tratamientos sistémicos. Son raros los casos con requerimiento transfusional por toxicidad hematopoyética. Tampoco se han detectado diferencias estadísticamente significativas en el desarrollo a medio-largo plazo de tumores de la glándula pineal, comparativamente con la quimioterapia sistémica (14).

Los efectos secundarios más frecuentes afectan al área ocular, especialmente si se combinan tres fármacos en el mismo ojo y consisten en hiperemia (29%), edema periocular (5%), madarosis (5%), ptosis palpebral (5%) hiperemia en la frente (2%), oclusión de arteria oftálmica (2%), hemorragia vítrea (2%) y oclusión vascular coroidea (7%). Estas últimas alteraciones vasculares podrían comprometer la visión de

forma irreversible en ojos con potencial visual (1,16). También se ha observado una mayor incidencia de desprendimiento de retina regmatógeno, comparado con la quimioterapia sistémica (17).

Otras complicaciones, muchos menos frecuentes son: oclusión de la arteria femoral superficial y alteración secundaria del crecimiento de la extremidad inferior afecta (por eso se debe ser especialmente cuidadoso en la punción y compresión arteriales, usando si es necesario vasodilatadores por vía arterial).

Esta descrita la oclusión de una rama intracraneal por lo que el operador debe estar entrenado para poder hacer el tratamiento intrarterial evitando así un posible ictus. Por esta razón, se recomienda realizar un control global final de toda la vascularización intracraneal.

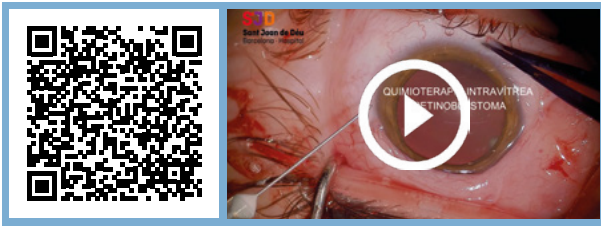
También se ha descrito el embolismo aéreo en territorio de la arteria oftálmica por lo que es muy importante que tanto la manipulación de las jeringuillas con el fármaco como la inyección del mismo sea sumamente cuidadosa.

Finalmente, al tratarse de un tumor radiosensible es fundamental reducir al mínimo las dosis de radiación utilizada para disminuir los efectos secundarios a largo plazo de la misma.

### Quimioterapia intravítrea

La quimioterapia intravítrea en el retinoblastoma ha estado tradicionalmente contraindicada por el riesgo de diseminación extraocular. Se habían realizado algunos intentos en los años 60 y posteriormente, en los años 90 del siglo pasado (1). Pero fue Munier, en 2012, quien describió una técnica segura de inyección intravítrea a través de la pars plana (18,19).

La quimioterapia intravítrea se indica en casos seleccionados de retinoblastoma con siembras vítreas con buen pronóstico de conservación ocular y/o visual. Habitualmente se realiza en combinación con quimioterapia intraarterial, dirigida al tumor retiniano origen de las siembras. La administración intravítrea permite la introducción de agentes quimioterápicos (20 a 30 µg de melfalán y/o 20 a 50 µg de topotecan) en altas dosis en un compartimento no vascularizado. Las aplicaciones se repiten cada 1 a 2 semanas dependiendo de la respuesta y el tipo de siembra hasta su inactivación (fig. 2, vídeo 2)(1,19,20).



**Vídeo 2:** Procedimiento para inyección intravítrea de quimioterapia para el tratamiento de siembras vítreas de retinoblastoma.

La principal complicación asociada a quimioterapia intravítrea es la diseminación extraocular, con una incidencia entre 0 y 0,08% con las técnicas actuales (2). También se han descrito efectos adversos oculares graves como cataratas, hemorragia intraocular, hipotonía ocular, ptosis bulbi, retinopatía en sal y pimienta, heterocromía de iris, uveítis anterior, edema de nervio óptico y necrosis retiniana hemorrágica, con un riesgo variable según la técnica de inyección, el fármaco utilizado y la pigmentación ocular.

### Quimioterapia intracamerular

La quimioterapia intracamerular se reserva para ojos con retinoblastoma intraocular con siembras en cámara anterior y potencial visual, especialmente en ojos únicos (21). Los fármacos más utilizados son el topotecan y el melfalán. Se realizan inyecciones en cámara anterior a través de limbo cada 1 a 2 se-

manas hasta conseguir un mínimo de 2 muestras consecutivas de humor acuoso sin presencia de células tumorales en el estudio citológico (22-26).

Generalmente se asocia a tratamiento intravítrea y/o intraarterial.

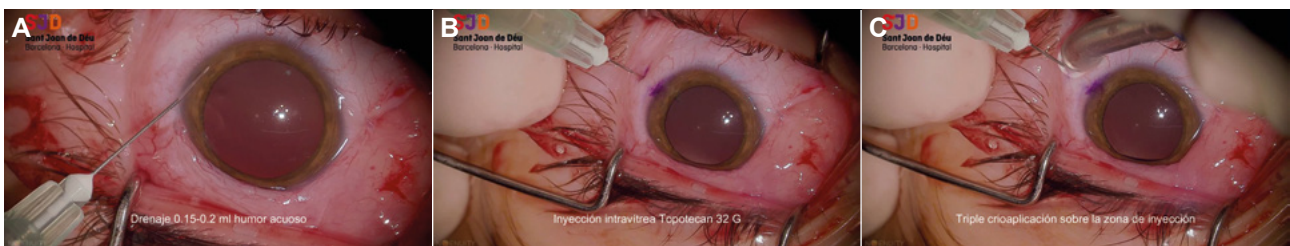Los efectos secundarios, además de la diseminación extraocular, son: heterocromía de iris, catarata, hipema, descompensación corneal y uveítis anterior (fig. 3, vídeo 3)(21).

### TRATAMIENTOS DE CONSOLIDACIÓN LOCAL

Los tratamientos de consolidación local incluyen tratamientos de primera línea (crioterapia, termoterapia o fotocoagulación) para la destrucción de tumores del grupo A o grupo B lejos de la mácula y nervio óptico. También se indican como terapia de consolidación tras quimiorreducción.

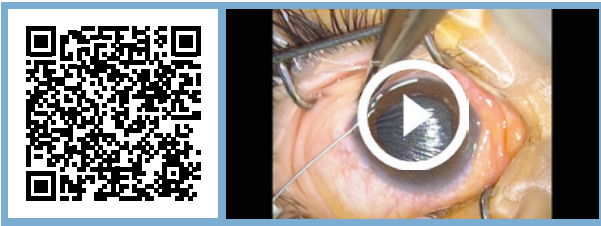#### Crioterapia

Consiste en la congelación de tumores pequeños periféricos (hasta 2 mm de altura y diámetro inferior a 3 mm). Se aplica la sonda de crioterapia a través de la pared escleral y se observa el blanqueamiento total de la lesión. Se realizan tres ciclos de congelación-descongelación en cada lesión a tratar. Se consigue erradicar hasta un 90% de los tumores tratados, dejando una cicatriz coriorretiana.



**Fig. 2:** Procedimiento para inyección intravítrea de quimioterapia para el tratamiento de siembras vítreas de retinoblastoma:

- Selección de una zona lo más libre de siembras posible e intentar realizar las inyecciones siempre en la misma hora.
- Drenaje de cámara anterior con aguja de 32 G (otras opciones: 30/34 G) (A).
  - A. Trayecto corneal lo más largo posible.
  - B. Punta de la aguja con el bisel hacia el endotelio y colocada sobre el iris para evitar dañar el cristalino.
  - C. Aspiración de 0,1 a 0,2 ml de humor acuoso.
- Inyección de la quimioterapia mediante jeringa de insulina con aguja 32 G o menor inyectando la medicación a través de pars plana en el cuadrante opuesto a la lesión tumoral (B).
- Tras la retirada de la aguja se debe aplicar una tanda de 3 sesiones de crioterapia en el trayecto de la punción para minimizar el riesgo de siembra en el trayecto (C).
- Agitado del globo ocular con fórceps con el fin de homogeneizar la distribución del fármaco en el vítreo.
- Lavado con 200 ml de agua bidestilada.



**Vídeo 3:** Tratamiento de un paciente con retinoblastoma intraocular y siembras en cámara anterior y cámara vítrea: quimioterapia intracamerular.

La complicación más habitual es la quemosis conjuntival transitoria. También se han descrito, con menor frecuencia, desgarros retinianos, desprendimiento de retina y hemorragia vítrea (fig. 4, vídeo 4)(1).

### Termoterapia

Mediante la aplicación de láser diodo transpupilar se eleva la temperatura del tumor hasta los 45-60°C para inducir una apoptosis celular. Está especialmente indicada para tumores posteriores. El láser de 810 nm se puede aplicar a través de oftalmoscopio indirecto o bien mediante un adaptador para el microscopio con potencias entre 100 y 1200 mW y duración del tratamiento entre 5 y 30 minutos dependiendo del tamaño y características del tumor. Puede asociarse a la administración intravenosa de carboplatino (quimiotermodoterapia) o también al ver-

de de indocianina, que aumenta la absorción de la energía y puede mejorar su efectividad (27).

Puede provocar atrofia de iris, catarata focal, siembras vítreas por rotura de la membrana limitante interna, fibrosis retiniana, desprendimiento de retina y oclusión vascular (fig. 5, vídeo 5)(1).

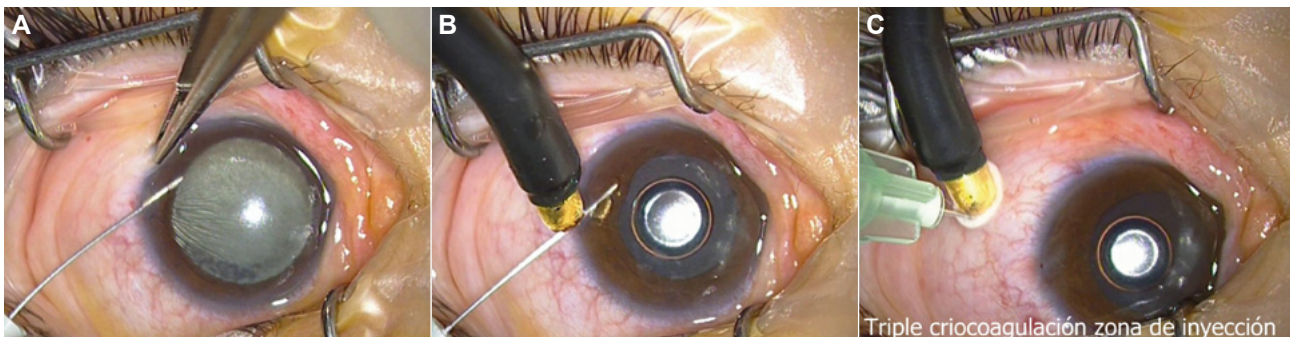
### Fotocoagulación

La fotocoagulación láser se puede realizar mediante láser verde (532 nm), Nd:YAG (1064 nm) o diodo (810 nm) aplicándolo en una corona alrededor del tumor ocluyendo los vasos tumorales o bien directamente sobre el tumor. Las complicaciones incluyen fibrosis retiniana y siembras vítreas por rotura de la membrana limitante interna (1).

### Braquiterapia

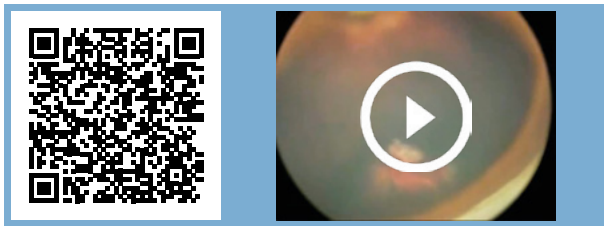
La braquiterapia es el uso de fuentes radiactivas en los que la fuente emisora de radiación se coloca en proximidad de la lesión a tratar. En el caso de la braquiterapia ocular, la placa con el material radiactivo se coloca en contacto sobre la esclera.

El retinoblastoma es un tumor muy radiosensible por eso la braquiterapia forma parte de uno de los pilares en la consolidación del tratamiento del retinoblastoma.

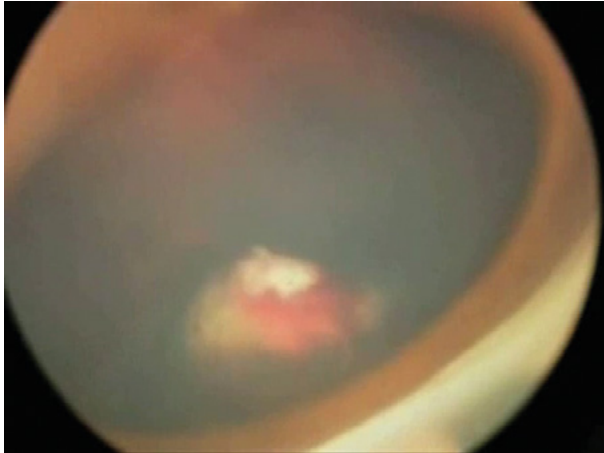


**Fig. 3:** Tratamiento de un paciente con retinoblastoma intraocular y siembras en cámara anterior y cámara vítrea: quimioterapia intracamerular. En este procedimiento, la parte correspondiente a la inyección en cámara anterior se realiza del siguiente modo:

- Drenaje de cámara anterior con aguja de 32 G (otras opciones: 30/34 G) **(A)**.
  - A.** Trayecto corneal lo más largo posible.
  - B.** Punta de la aguja con el bisel hacia el endotelio y colocada sobre el iris para evitar dañar el cristalino.
- Aspiración del máximo volumen posible de humor acuoso.
  - C.** Si es necesario se puede indentar el ojo en la parte posterior del limbo para ayudar a aspirar el humor acuoso.
  - D.** SIEMPRE enviar humor acuoso a estudio citológico para monitorizar la respuesta al tratamiento.
- Aprovechando el mismo trayecto se inyecta otra aguja de 32 G con una jeringa cargada con el fármaco.
- Triple crioterapia en la zona de inyección del limbo por cornea clara y posteriormente en el punto de inyección intravítrea **(B-C)**.



**Vídeo 4:** Aplicación de crioterapia transescleral en un tumor periférico sobre una base hemorrágica.



**Fig. 4:** Aplicación de crioterapia transescleral en un tumor periférico sobre una base hemorrágica.

Su uso es poco habitual como tratamiento primario en tumores pequeños y muy localizados, sin embargo, está mucho más reconocido su papel en el tratamiento secundario de consolidación tras recaídas o persistencias locales (tras crioterapia o cualquier otro tipo de terapia focal, acompañada o no de quimioterapia ya sea sistémica o intra-arterial, es decir, en tumores quimiorresistentes) y generalmente de tamaño mediano ( $\leq 16$  mm de diámetro máximo y entre 3 y 9 mm de altura)(2). De ahí su interés principal dado que otro tipo de terapias locales no consiguen penetrar a esa distancia.

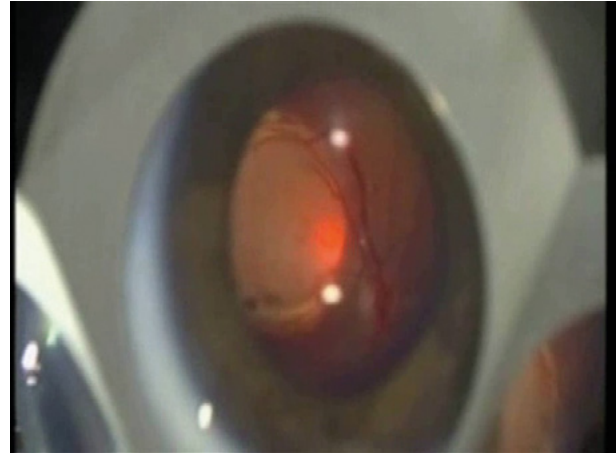
No se indica en caso de lesiones multifocales dado que no serían abarcables con la placa de braquiterapia.

Se prefiere el tratamiento con braquiterapia frente a otro tipo de tratamientos radiantes (como la radioterapia externa) gracias a que al ser una irradiación muy localizada limita la dosis que llega a los tejidos sanos extraoculares así como del macizo facial (28).

Los isótopos que más se utilizan actualmente son de Rutenio-106 o Iodo-125 (existen otros, pero cada vez más en desuso). El Rutenio-106 es un emi-



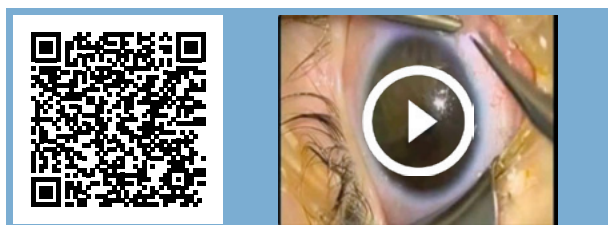
**Vídeo 5:** Termoterapia transpupilar aplicada con el adaptador del microscopio y una lente de Goldman en un tumor de polo posterior.



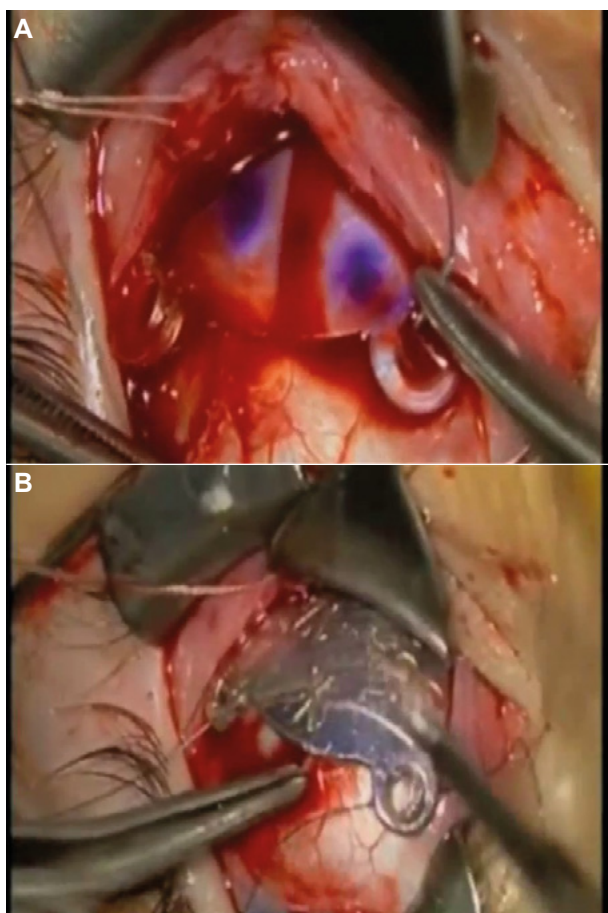
**Fig. 5:** Termoterapia transpupilar aplicada con el adaptador del microscopio y una lente de Goldman en un tumor de polo posterior.

sor de radicación tipo beta (electrones) que se caracteriza por su corta penetrancia en profundidad lo que le hace más conveniente para tumores de poca altura. Para tumores de mayor grosor (distancia hasta el ápex o altura  $>6$  mm) se utiliza el Iodo-125, un emisor gamma con mayor capacidad de penetrancia en los tejidos, lo que conlleva también unas normas más estrictas de radio protección para los familiares del niño (29). En ambos casos, el tratamiento tiene una duración entre 1-4 días aproximadamente según el decaimiento de la fuente (fig. 6, vídeo 6).

La dosis que se aplica suele ser entre 35-40 Gy (1,30) (aunque no hay un acuerdo unánime, generalmente son 40 Gy pudiendo incluso llegar a la dosis de 45 Gy en algunos centros) y siempre debe estar prescrita al ápex, punto de mayor grosor de la lesión. La elección de un isótopo u otro va en función de la disponibilidad en el centro, diámetros base de la lesión y, sobre todo, la altura, prefiriéndose generalmente el Rutenio-106 para lesiones menores de 5-6 mm y el Iodo-125 para lesiones mayores de 6 mm. El tamaño de la placa debe elegirse teniendo en cuenta el mayor diámetro basal de la lesión más unos 2 mm de margen de seguridad (fig. 7).

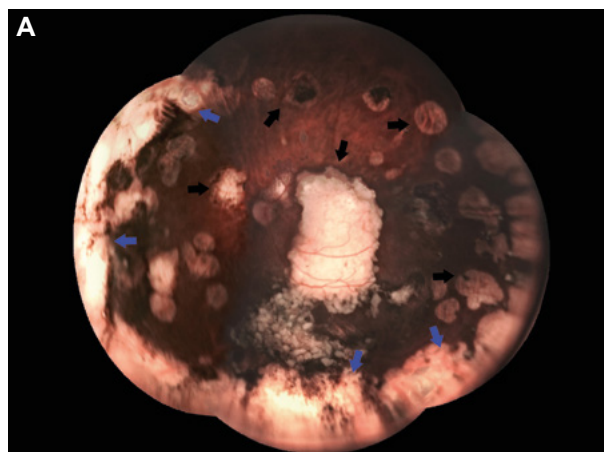


**Vídeo 6:** Colocación de una placa de braquiterapia con rutenio en un paciente con un retinoblastoma reactivado tras quimioterapia y consolidación local con crioterapia.



**Fig. 6:** Colocación de una placa de braquiterapia con rutenio en un paciente con un retinoblastoma reactivado tras quimioterapia y consolidación local con crioterapia. **A.** Colocación de fantoma inactivo **B.** Colocación de placa definitiva.

Los efectos secundarios derivados de la braquiterapia pueden ser catarata, glaucoma neurovascular, maculopatía, neuropatía óptica o retinopatía por radiación, desprendimiento de retina y hemorragia vítrea (2,31). En algunos centros se usan inyecciones de anti-VEGF (factor de crecimiento del endotelio vascular) para disminuir los efectos de la maculopatía por radiación.



**Fig. 7:** Esquema de tratamiento de un retinoblastoma posterior de 11 mm de diámetro máximo y 4,1 mm de altura **(A)**. Punto de prescripción (apex) a 4,1 mm para la dosis prescrita de 40 Gy (curva de isodosis verde oscura)**(B)**.

La radioterapia externa prácticamente se ha dejado de utilizar en el manejo de los pacientes con retinoblastoma. Está contraindicada en menores de 1 año y muy limitada en mayores, especialmente en pacientes con mutación germinal del gen *RB1* por el elevado riesgo de segundos tumores.

## RADIOTERAPIA EXTERNA (RT)

La radioterapia externa prácticamente se ha dejado de utilizar en el manejo de los pacientes con retinoblastoma. Está contraindicada en menores de 1 año y muy limitada en mayores, especialmente en pacientes con mutación germinal del gen *RB1* por el elevado riesgo de segundos tumores.



En algunos centros y en casos muy seleccionados, se utilizan aceleradores lineales muy precisos, mediante estereotaxia (administran dosis muy altas por fracción con una inmovilización muy exacta). Al ser pacientes pediátricos, el tratamiento se efectúa bajo anestesia general.

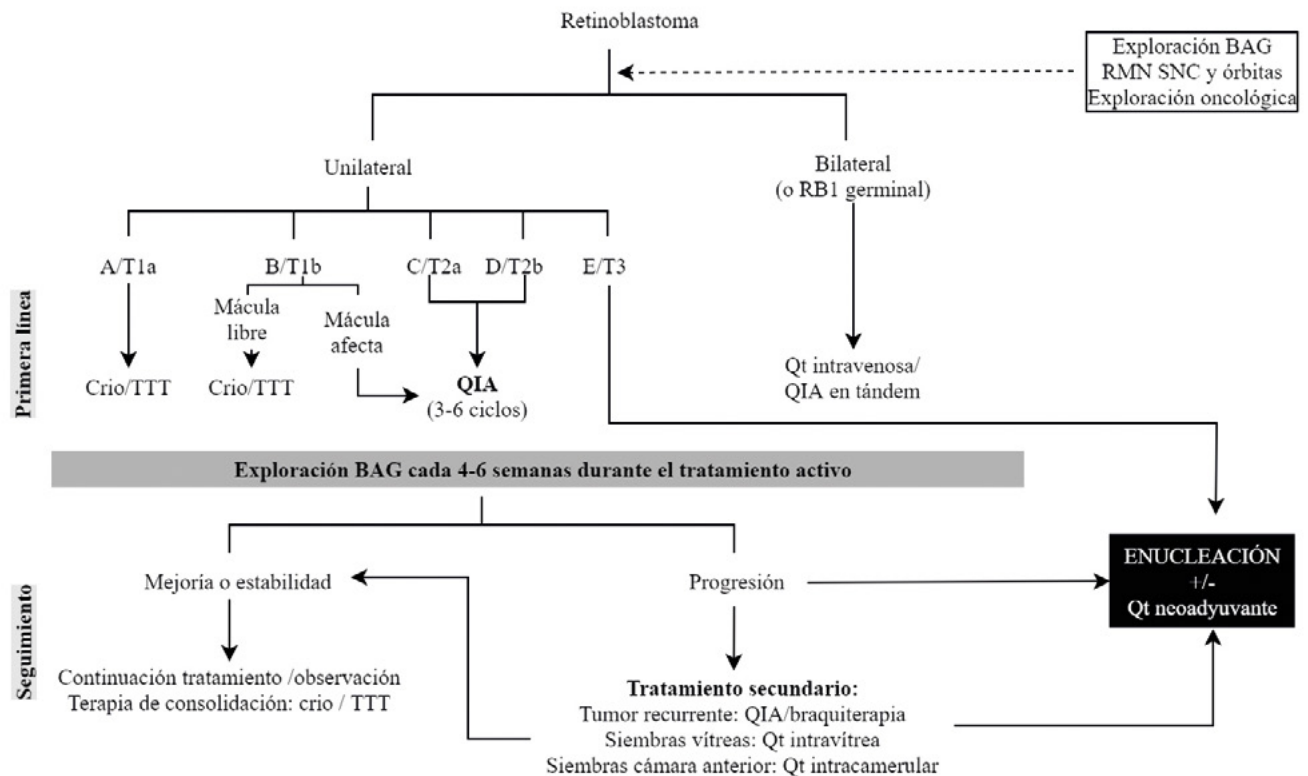
Hoy en día la **terapia con protones** es la modalidad de radioterapia externa de mayor precisión, que aporta mejor distribución de la dosis (exacto-precisión dosimétrica, es decir, dosis de radiación y lugar exactos) y, por tanto, menor irradiación de los tejidos sanos y menor riesgo de efectos radioinducidos innecesarios (segundos tumores)(32). La dosis administrada ronda los 44 Gy. Pocos centros, estadounidenses, han publicado sus resultados con protones en series cortas (39-74 pacientes) de supervivencia (97-100%), control local (71%), conservación del ojo (66-82%) y efectos secundarios. La mitad aproximadamente conservan una agudeza visual 20/40 (33-35). Los efectos secundarios que pueden aparecer con la RT externa son: catarata, déficit de lágrimas, síndrome del ojo seco, queratopatía filamentaria, retinopatía rádica, neuropatía óptica y retraso en el crecimiento orbitario causando deformidad facial.

El efecto secundario más grave de la radioterapia externa es el riesgo de desarrollar segundos tumores primarios en el campo de radiación, especialmente en pacientes con mutaciones germinales del gen *RB1*. Se ha publicado un riesgo de hasta un 53% a los 50 años, siendo tan alto que los pacientes con mutación constitucional tienen más riesgo de morir de segundos tumores que por el propio retinoblastoma. Los tumores más frecuentes son: osteosarcoma, sarcoma de tejidos blandos, melanoma, tumores epiteliales (vejiga, mama, colorrectal, riñón, pulmón, cavidad nasal, etc.) por lo que se recomienda evitarla siempre que haya otra opción de tratamiento disponible (1,2).

Muchas veces los protones son el último recurso de conservar la visión después de muchos otros tratamientos como quimioterapia, crioterapia, termoterapia y braquiterapia (36).

Además, la RT externa puede tener un papel, después de la enucleación, cuando hay extensión extraocular, recidiva orbitaria o afectación del margen del nervio óptico (37).

### ALGORITMO DE TRATAMIENTO (fig. 8)



**Fig. 8:** Algoritmo de tratamiento del retinoblastoma según la lateralidad y estadije. Modificado de Ancona-Lezama et al. (2). BAG: Bajo anestesia general. RMN: Resonancia magnética nuclear. SNC: Sistema nervioso central. Crio: Crioterapia. TTT: Termoterapia transpupilar. QIA: Quimioterapia intraarterial. Qt: Quimioterapia.

### MENSAJES CLAVE A RECORDAR

- Los objetivos del tratamiento son, en primer lugar, conservar la vida del paciente, mantener el globo ocular y, finalmente, conservar la visión siempre en condiciones de seguridad.
- En la mayoría de los casos con retinoblastoma intraocular se puede plantear un tratamiento inicial de quimiorreducción seguido de tratamiento de consolidación local (crioterapia, termoterapia, fotocoagulación y/o braquiterapia).
- Los agentes quimioterápicos utilizados en quimioterapia sistémica son el carboplatino, la vincristina y el etopósido.
- Los agentes quimioterápicos utilizados por vía intraarterial son melfalán, carboplatino y topotecán.
- La quimioterapia intravítrea e intracamerular se reservan para ojos con retinoblastoma intraocular con siembras en cámara vítrea y/o en cámara anterior y potencial visual.
- Se recomienda evitar la radioterapia externa siempre que haya otra opción de tratamiento disponible.

### BIBLIOGRAFÍA

- Munier FL, Beck-Popovic M, Chantada GL, et al. Conservative management of retinoblastoma: Challenging orthodoxy without compromising the state of metastatic grace. «Alive, with good vision and no comorbidity». *Prog Retin Eye Res.* 2019; 73(February 2019): 100764.
- Ancona-Lezama D, Dalvin LA, Shields CL. Modern treatment of retinoblastoma: A 2020 review. *Indian J Ophthalmol.* 2020; 68(11): 2356-2365.
- Gayer S, Tutiven J. Anesthesia for pediatric ocular surgery. *Ophthalmol Clin North Am.* 2006; 19(2): 269-278.
- Frykholm P, Schindler E, Sümpelmann R, Walker R, Weiss M. Preoperative fasting in children: review of existing guidelines and recent developments. *Br J Anaesth.* 2018; 120(3): 469-474.
- Vigoda MM, Latiff A, Murray TG, Tutiven JL, Berrocal AM, Gayer S. Can children undergoing ophthalmologic examinations under anesthesia be safely anesthetized without using an IV line? *Clin Ophthalmol.* 2011; 5: 503-508.
- Kaliki S, Shields CL. Retinoblastoma: achieving new standards with methods of chemotherapy. *Indian J Ophthalmol.* 2015; 63(2): 103-109.
- Shields CL, Kaliki S, Rojanaporn D, Al-Dahmash S, Bianciotto CG, Shields JA. Intravenous and intra-arterial chemotherapy for retinoblastoma. *Curr Opin Ophthalmol.* 2012; 23(3): 202-209.
- Fabian ID, Onadim Z, Karaa E, et al. The management of retinoblastoma. *Oncogene.* 2018; 37(12): 1551-1560.
- Shields CL, Lally SE, Leahey AM, et al. Targeted retinoblastoma management: when to use intravenous, intra-arterial, periocular, and intravitreal chemotherapy. *Curr Opin Ophthalmol.* 2014; 25(5): 374-385.
- Gobin YP, Dunkel IJ, Marr BP, Francis JH, Brodie SE, Abramson DH. Combined, sequential intravenous and intra-arterial chemotherapy (bridge chemotherapy) for young infants with retinoblastoma. *PLoS One.* 2012; 7(9): e44322.
- Chantada GL, Dunkel IJ, Antoneli CBG, et al. Risk factors for extraocular relapse following enucleation after failure of chemoreduction in retinoblastoma. *Pediatr Blood Cancer.* 2007; 49(3): 256-260.
- Abramson DH, Dunkel IJ, Brodie SE, Kim JW, Gobin YP. A phase I/II study of direct intraarterial (ophthalmic artery) chemotherapy with melphalan for intraocular retinoblastoma initial results. *Ophthalmology.* 2008; 115(8): 1398-1404, 1404.e1.
- Taich P, Ceciliano A, Buitrago E, et al. Clinical Pharmacokinetics of Intra-arterial Melphalan and Topotecan Combination in Patients with Retinoblastoma. *Ophthalmology.* Published online December 17, 2013:1-9.
- Abramson DH, Daniels AB, Marr BP, et al. Intra-Arterial Chemotherapy (Ophthalmic Artery Chemosurgery) for Group D Retinoblastoma. Vavvas D, ed. *PLoS One.* 2016; 11(1): e0146582.
- Vajzovic LM, Murray TG, Aziz-Sultan M a, et al. Supraselective intra-arterial chemotherapy: evaluation of treatment-related complications in advanced retinoblastoma. *Clin Ophthalmol.* 2011; 5: 171-176.
- Shields CL, Bianciotto CG, Jabbour P, et al. Intra-arterial chemotherapy for retinoblastoma: report No. 2, treatment complications. *Arch Ophthalmol.* 2011; 129(11): 1407-1415.
- Shields CL, Say EAT, Pefkianaki M, et al. Rhegmatogenous retinal detachment after intraarterial chemotherapy for retinoblastoma: The 2016 Founders Award Lecture. *Retina.* 2017; 37(8): 1441-1450.
- Munier FL, Soliman S, Moulin AP, Gaillard M-C, Balmer A, Beck-Popovic M. Profiling safety of intravitreal injections for retinoblastoma using an anti-reflux procedure and sterilisation of the needle track. *Br J Ophthalmol.* 2012; 96(8): 1084-1087.
- Munier FL, Gaillard M-C, Balmer A, et al. Intravitreal chemotherapy for vitreous disease in retinoblastoma revisited: from prohibition to conditional indications. *Br J Ophthalmol.* 2012; 96(8): 1078-1083.
- Munier FL. Classification and Management of Seeds in Retinoblastoma Ellsworth Lecture Ghent August 24th 2013. *Ophthalmic Genet.* 2014; 35(4): 193-207.
- Kaliki S. Aqueous seeding in intraocular retinoblastoma: A review. *Clin Exp Ophthalmol.* 2021; 49(6): 606-614.
- Cassoux N, Aerts I, Lumbroso-Le Rouic L, Freneaux P, Desjardins L. Eye Salvage with Combination of Intravitreal and Intracameral Melphalan Injection for Recurrent Retinoblastoma with Anterior Chamber Involvement: Report of a Case. *Ocul Oncol Pathol.* 2017; 3(2): 129-132.
- Munier FL, Beck-Popovic M, Chantada GL, et al. Conservative management of retinoblastoma: Challenging orthodoxy without compromising the state of metastatic grace. «Alive, with good vision and no comorbidity.» *Prog Retin Eye Res.* 2019; 73(May): 100764.
- Munier FL, Moulin A, Gaillard M-CC, et al. Intracameral Chemotherapy for Globe Salvage in Retinoblastoma

- with Secondary Anterior Chamber Invasion. *Ophthalmology*. 2018; 125(4): 615-617.
25. Munier FL, Gaillard M-C, Decembrini S, Bongiovanni M, Beck-Popovic M. Intracameral Chemotherapy (Melphalan) for Aqueous Seeding in Retinoblastoma: Bicameral Injection Technique and Related Toxicity in a Pilot Case Study. *Ocul Oncol Pathol*. 2017; 3(2): 149-155.
  26. Paez-Escamilla M, Bagheri N, Teira LE, Corrales-Medina FF, Harbour JW. Intracameral topotecan hydrochloride for anterior chamber seeding of retinoblastoma. *JAMA Ophthalmol*. 2017; 135(12): 1453-1455.
  27. Francis JH, Abramson DH, Brodie SE, Marr BP. Indocyanine green enhanced transpupillary thermotherapy in combination with ophthalmic artery chemosurgery for retinoblastoma. *Br J Ophthalmol*. 2013; 97(2): 164-168.
  28. Echegaray JJ, Al-Zahrani YA, Singh A. Episcleral brachytherapy for retinoblastoma. *Br J Ophthalmol*. 2020; 104(2): 208-213.
  29. Tagliaferri L, Blasi M, Creutzberg C, Heilemann G, Van Limbergen E, Pötter R. Chapter 31: Uveal Melanoma. In: Van Limberger E, Pötter R, Hoskin P, Baltas D, eds. *The GEC-ESTRO Handbook of Brachytherapy*. ESTRO; 2020.
  30. Francis JH, Barker C a, Wolden SL, et al. Salvage/adjunct brachytherapy after ophthalmic artery chemosurgery for intraocular retinoblastoma. *Int J Radiat Oncol Biol Phys*. 2013; 87(3): 517-523.
  31. Shields CL, Mashayekhi A, Sun H, et al. Iodine 125 plaque radiotherapy as salvage treatment for retinoblastoma recurrence after chemoreduction in 84 tumors. *Ophthalmology*. 2006; 113(11): 2087-2092.
  32. Mouw KW, Yeap BY, Caruso P, et al. Analysis of patient outcomes following proton radiation therapy for retinoblastoma. *Adv Radiat Oncol*. 2017; 2(1): 44-52.
  33. Mouw KW, Sethi R V., Yeap BY, et al. Proton Radiation Therapy for the Treatment of Retinoblastoma. *Int J Radiat Oncol*. 2014; 90(4): 863-869.
  34. Agarwal A, Thaker NG, Tawk B, et al. The Evolution of Radiation Therapy for Retinoblastoma: The MD Anderson Cancer Center Experience. *Int J Part Ther*. 2016; 2(4): 490-498.
  35. Pradhan DG, Sandridge AL, Mullaney P, et al. Radiation therapy for retinoblastoma: a retrospective review of 120 patients. *Int J Radiat Oncol Biol Phys*. 1997; 39(1): 3-13.
  36. Biewald E, Kiefer T, Geismar D, et al. Feasibility of Proton Beam Therapy as a Rescue Therapy in Heavily Pre-Treated Retinoblastoma Eyes. *Cancers (Basel)*. 2021;13(8).
  37. Kim J-Y, Park Y. Treatment of Retinoblastoma: The Role of External Beam Radiotherapy. *Yonsei Med J*. 2015; 56(6): 1478-1491.