

## CAPÍTULO

## 4.1

## Clasificación y epidemiología de los tumores uveales

Alicia Valverde Megías, Isabel Casado Fariñas, María Jesús Fernández Aceñero

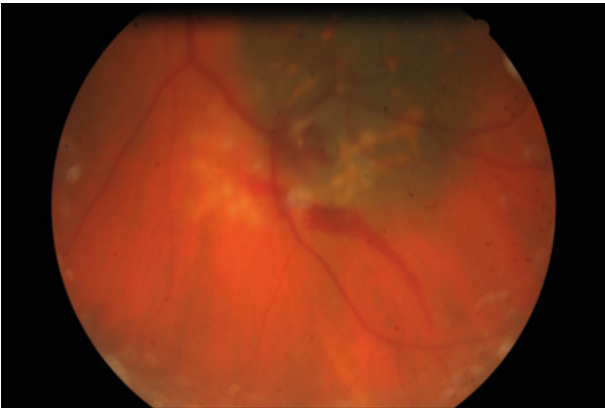
Al abordar en esta ponencia la clasificación de los tumores uveales, los autores desearían que sirviera como ayuda especialmente a los compañeros oftalmólogos no especializados en la oncología ocular. La clasificación más robusta y estructurada la ofrece la Organización Mundial de la Salud (OMS o WHO, por sus siglas en inglés de *World Health Organization*) actualizada hace 4 años (1). Esta obra, familiarmente conocida entre los patólogos como «blue book», ofrece la caracterización histopatológica de los tumores oculares conocidos (tabla 1) y es un pilar fundamental en la codificación de los mismos para unificar la terminología empleada en iniciativas de investigación y desarrollo. Sin embargo, en los centros especializados en oncología ocular, el diagnóstico y manejo de un tumor uveal en muy contadas ocasiones depende de la anatomía patológica de una pieza de biopsia intraocular (2). Algunas de estas excepciones en tumores de la úvea serían las lesiones indeterminadas, las metástasis coroideas de origen no detectable, o la subclasificación de tumores poco frecuentes como el linfoma uveal para orientar la dosis de tratamiento (3) (figs. 1 y 2).

Resaltamos por su importancia la idea de que el diagnóstico de tumores de la coroides se basa en: 1) una exploración clínica exhaustiva del paciente, 2) una ecografía ocular estandarizada y 3) el uso complementario de técnicas de imagen no invasivas.

Se describen casi 30 tipos diferentes de tumores de la coroides en la clasificación de la OMS. Hay tipos extremadamente raros (como el schwannoma de gran tamaño, del que se han publicado no más de 50 casos, o los adenomas de cuerpo ciliar de gran tamaño, de los que se han descrito menos de 10 casos en la serie de 1.739 casos de pseudomelanomas de los Shields)(4) que son tratados mediante una enucleación por la baja viabilidad del globo

**Tabla 1. Clasificación de la OMS de los tumores del iris, cuerpo ciliar y la coroides**

Tumores de la coroides	Tumores del iris	Tumores del cuerpo ciliar
Melanoma coroides	Melanoma de iris	Melanocitoma uveal
Nevus melanocítico	Nevus melanocítico	Adenocarcinoma
Hiperplasia melanocítica uveal bilateral difusa (BDUMH)	Melanocitosis ocular	Adenoma de cuerpo ciliar
Neurofibroma y ganglioneuroma	Nódulos de Lisch	Hiperplasia adenomatosa
Schwannoma	Quiste del epitelio pigmentado	Hiperplasia reactiva epitelial
Hemangioma	Quiste de implantación	Meduloepiteliomas (benignos y malignos)
Osteoma	Glándula lagrimal ectópica	Leiomioma
Linfoma corioideo primario	Tumores histiocíticos (Erdheim-Chester; Langerhans, Rosai-Dorfman y xantogranuloma juvenil)	Schwannoma
Infiltración linfomatosa secundaria		Glioneuroma
Infiltración leucémica		Meduloepitelioma teratoide (benignos y malignos)
Tumores secundarios		



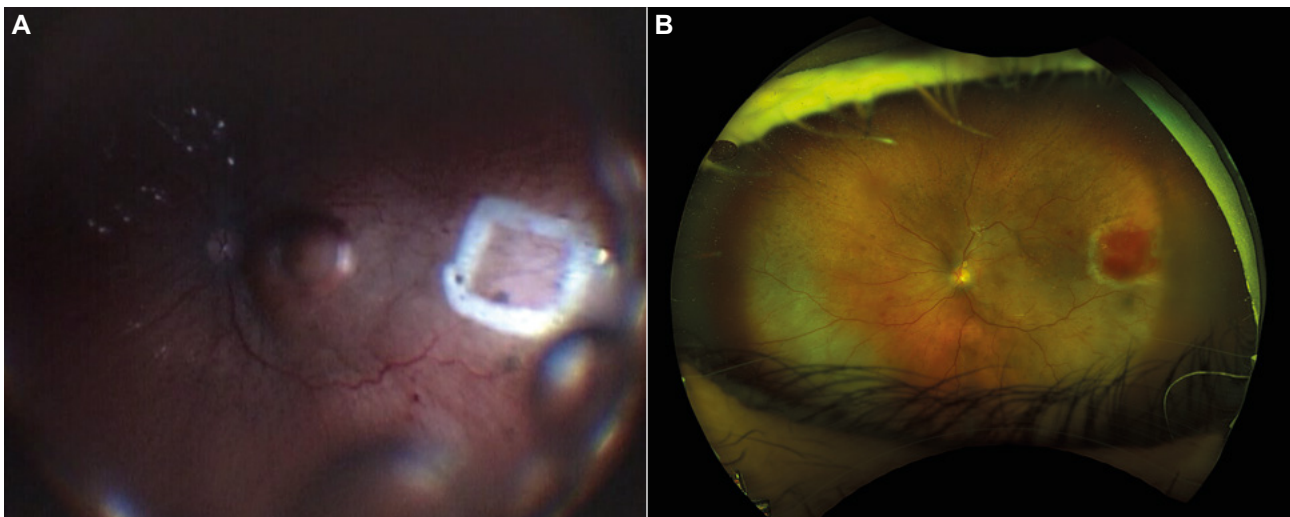
**Fig. 1:** Se muestra el estado postoperatorio de una biopsia pronóstica de un melanoma uveal de pequeño tamaño pero con rápido crecimiento documentado. Tamponador empleado: aire. Pequeña hemorragia en el sitio de punción.

ocular o por un diagnóstico presuntivo de melanoma uveal por parte de oftalmología, y que sólo son diagnosticados de forma definitiva tras el estudio anatomopatológico. Quitando estos ejemplos excepcionales, los tumores de úvea más frecuentes son los nevus melanocíticos. Se trata de neoplasias benignas que, según los estudios ya clásicos, podemos encontrar al año en 6 de cada 100 personas mayores de 49 años (5).

Dentro de los tumores malignos el más frecuente no es primario, sino que son las metástasis coroidales (6). En estos casos, lo primordial y prioritario

es controlar el proceso a nivel sistémico en estrecha colaboración con los oncólogos, valorando si el caso lo precisara un tratamiento oftalmológico local para alivio de síntomas visuales u oculares, y siempre previa consideración de la calidad de vida y esperanza de vida estimada.

El melanoma de coroides, a pesar de ser el tumor maligno primario de coroides más frecuente es, en Europa, 10.000 veces más infrecuente que el nevus (2,7)(6 casos cada año por cada millón de personas). La incidencia reportada de melanoma de coroides no es homogénea en Europa. Si nos circunscribimos a territorio español, un estudio europeo de hace 15 años (7) nos colocaba como el país europeo con menor riesgo de padecer melanoma de coroides (menos de 2 casos por millón), una incidencia cuatro veces menor que la publicada para Dinamarca o Noruega. Sin embargo, la recogida de datos dentro del territorio español nos plantea dudas razonables de tipo metodológico y nos parece más acertada la estimación citada por el Consejo Interterritorial de Sanidad al establecer el marco de los centros CSUR y que viene de sumar 11 registros de tumores nacionales (8). Este organismo cita una incidencia de 4 casos por millón de habitantes. Así, se estimarían para España en 1997 unos 240 casos diagnosticados de melanoma uveal (40 millones de habitantes) y en 2021 deberían haber sido diagnosticados unos 280 casos (47 millones de habitantes). Estas cifras (9)



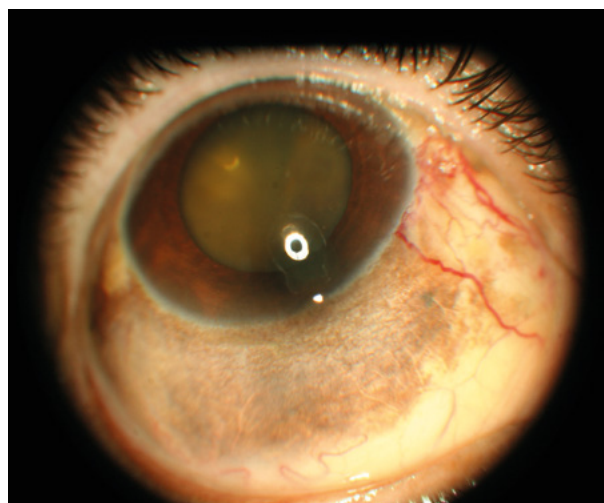
**Fig. 2: A.** Corresponde al marcado del tapete retinocoroideo para biopsia diagnóstica en un caso de sospecha de linfoma uveal sin extensión extraocular que fue informado por anatomía patológica como linfoma B de células maduras (de la zona marginal extranodal). **B.** Muestra la imagen de campo amplio del paciente de la figura 2A un mes después de la cirugía. Tamponador empleado: silicona de 5000 cs.

se habrán visto necesariamente modificadas por la pandemia del SARS-CoV comenzada a finales de 2019, que ha impedido el normal funcionamiento de las consultas y de los programas de cribado de retinopatía diabética. Para poner en contexto la rareza del melanoma de úvea basta proporcionar para comparativa la cifra de casos anuales diagnosticados en España de cáncer de mama: 16.000 nuevos casos al año (10). Hay que conocer que el riesgo individual de desarrollar melanoma de úvea se ve incrementado en síndromes como la *facomatosis pigmentovascularis* o la *melanosis oculi* (fig. 3).

Los pacientes que padecen melanoma de coroides deberían ser orientados y tratados en centros especializados. Un reciente e interesante estudio de la Dra Rumana Hussain (11) del grupo de Damato en Liverpool demuestra que incluso en pacientes con alto riesgo de metástasis (monosomía del cromosoma 3) el aplicar tratamiento cuando la lesión es aún pequeña supone un importante cambio en la supervivencia.

También la información individualizada según cada caso es, y debe ser, diferente. Tener a disposición todas las herramientas de estadificación, de tratamiento local y de tratamiento sistémico es fundamental para poder orientar a los pacientes con melanoma ocular.

Cuando, por criterios oftalmológicos pueden ofrecerse tratamientos conservadores (radiación) como alternativas válidas a la enucleación, la efectividad de éstos es altísima (por encima del 90% de inactivación de crecimiento del tumor para las opciones disponibles). A pesar de todo, el desarrollo de metástasis está descrito en hasta el 40-45% de los casos incluso tras un tratamiento local correcto (12). Los dos últimos enunciados exigen un delicado equilibrio en la información a los pacientes.



**Fig. 3:** Paciente con *melanocitosis oculi*. Detrás del cristalino se observa elevación coroidea de cuatro cuadrantes que corresponde a un melanoma uveal de gran tamaño. El tratamiento ofrecido fue enucleación.

Debe ofrecerse al paciente con enfermedad metastásica la información y el acceso a los ensayos clínicos, ya que los nuevos tratamientos ofrecen resultados prometedores. Desgraciadamente, no existe hoy por hoy ningún tratamiento sistémico aprobado como adyuvancia para disminuir la probabilidad de metástasis ni en los pacientes de alto riesgo. En opinión de las autoras, la búsqueda de dicho tratamiento debería ocupar un lugar primordial en las líneas de investigación actuales.

Como decíamos al principio del capítulo, la clasificación de la OMS es empleada por los patólogos, pero el grupo de Damato (13) propone una clasificación alternativa con orientación etiológica que puede ser de utilidad para el oftalmólogo general (tabla 2) y que recomendamos tener en consideración a la hora de establecer diagnósticos diferenciales.

#### MENSAJES CLAVE A RECORDAR

- El melanoma uveal (MU) es un tumor infrecuente.
- El tumor coroideo maligno más frecuente son las metástasis.
- Incluso con tratamiento correcto, el MU genera importante mortalidad.
- Algunas metástasis son tratables, pero el pronóstico es reservado.
- Es importante que los casos de MU sean valorados por profesionales con experiencia en oncología ocular.
- España sería el país europeo con menor riesgo reportado de padecer melanoma de coroides.

Tabla 2.

Categoría		Subtipo	Localización		
			Iris	Cuerpo ciliar	Coroides
Inflamatoria	Infeciosa	Granuloma	X	X	X
	No infecciosa	Sarcoidosis	X	X	X
		Xantogranuloma juvenil	X		
		Escleritis		X	X
		Efusión uveal		X	X
Neoplásicos/ Hamartomatosos benignos	Melanocitos	Nevus melanocítico	X	X	X
		Melanocitosis	X	X	X
		Melanocitoma	X	X	X
		Nódulos de Lisch	X		
		BDUMPs <sup>1</sup>		X	X
	Epitelio	Quiste	X	X	
		Desprendimiento EPR <sup>2</sup>			X
		Hiperplasia epitelial reactiva		X	
		Hiperplasia adenomatosa		X	X
		Adenoma		X	X
		Hipertrofia congénita de EPR			X
		Meduloepitelioma		X	X
		Glioneuroma	X	X	
	Vasos sanguíneos	Hamangioma circunscrito			X
		Hamangioma difuso		X	X
		Hamangiopericitoma	X		
		Angioma racemoso	X		
	Fibroblastos	Neurofibroma		X	X
Tejido neural	Neurilemmoma		X	X	
Músculo	Leiomioma	X	X	X	
	Leiomioma mesectodérmico	X	X		
Linfocitos	Hiperplasia reactiva linfoide <sup>4</sup>	X	X	X	
Anejos	Coristoma de glándula lagrimal	X	X		
Malignos	Melanocitos	Melanoma	X	X	X
	Epitelio	Adenocarcinoma	X	X	X
		Meduloepitelioma	X	X	X
	Músculo	Rabdomiosarcoma	X	X	
	Secundario	Melanoma /carcinoma	X	X	X
	Hematopoyético	Linfoma	X	X	X
		Leucemia	X	X	X
	Metastásico	Carcinoma/sarcoma	X	X	X
Traumático	Cuerpo extraño	X	X	X	
	Quiste de implantación	X			
	Quiste miótico	X			
	Hematoma supracoroideo			X	
Degenerativo	Lesión disciforme			X	
	Calcificación esclerocoroidea			X	
Idiopático	Osteoma			X	
	Tumor vasoproliferativo			X	
	Variz de vena vorticosa			X	

<sup>1</sup>BDUMPs: Bilateral Diffuse Uveal Melanocytic Proliferation. <sup>2</sup>EPR: Epitelio Pigmentado de la Retina. <sup>3</sup>R: Retina. <sup>4</sup>Hiperplasia reactiva linfoide o inflamación crónica

**BIBLIOGRAFÍA**

1. WHO Classification of tumours of the Eye. Edited by Grossniklaus HE, Eberhart C, Kivela T. 2018. ISBN 978-92-832-2438-9. International Agency for Research on Cancer.
2. Shields CL, Kaliki S, Furuta M, Mashayekhi A, Shields JA. Clinical spectrum and prognosis of uveal melanoma based on age at presentation in 8,033 cases. *Retina*. 2012; 32: 1363-72.
3. Hussain RN, Damato B, Heimann H. Choroidal biopsies; a review and optimised approach. *Eye* 2022. Online ahead of print.
4. Shields CL, Manalac J, Das C, Ferguson K, Shields JA. Choroidal melanoma: clinical features, classification, and top 10 pseudomelanomas. *Curr Opin Ophthalmol*. 2014; 25: 177-85.
5. Sumich P, Mitchell P, Wang JJ. Choroidal nevi in a white population: the Blue Mountains Eye Eye Study. *Arch Ophthalmol*. 1998; 116: 645-50.
6. Arepalli S, Kaliki S, Shields CL. Choroidal metastases: origin, features, and therapy. *Indian J Ophthalmol*. 2015; 63: 122-7.
7. Virgili G, Gatta G, Ciccolallo L, Capocaccia R, Biggeri A, Crocetti E, Lutz JM, Paci E, EUROCARE Working Group. Incidence of uveal melanoma in Europe. *Ophthalmology*. 2007; 114: 2309-15.
8. Perucha J, Sánchez MJ, Martínez C por el Grupo de Registros de cáncer de población españoles. Melanoma maligno de úvea en 11 registros de cáncer de población españoles. *Gac Sanit* 2006 (Espec Cong); 11: 149.
9. <https://www.ine.es/uc/nZhF0uXM>. Consultado 15 octubre de 2022.
10. La situación del cáncer en España. Área de Epidemiología Ambiental y Cáncer. Centro Nacional de Epidemiología. Instituto de Salud Carlos III. Ed: Ministerio de Sanidad y Consumo. Madrid 2005.
11. Hussain RN, Coupland SE, Kalirai H, Taktak AFG, Eleuteri A, Damato BE, Groenewald C, Heimann H. Small High-Risk Uveal Melanomas Have a Lower Mortality Rate. *Cancers (Basel)*. 2021; 13: 2267.
12. Rietschel P, Panageas KS, Hanlon C, Patel A, Abramson DH, Chapman PB. Variates of survival in metastatic uveal melanoma. *J. Clin. Oncol*. 2005; 23: 8076-8080.
13. Damato B, Singh A. *Clinical Ophthalmic Oncology. Uveal Tumors*. Second edition. Springer. Heidelberg New York Dordrecht London 2014