

CAPÍTULO

3.8

Terapias adyuvantes en el tratamiento de los tumores conjuntivales

Alejandro Portero Benito, Ester Carreño Salas

INTRODUCCIÓN

Los tumores conjuntivales requieren en la mayoría de las ocasiones la realización de una biopsia para confirmar el diagnóstico. La biopsia escisional se realiza generalmente en casos de lesiones de pequeño tamaño o tumores melanocíticos, en los cuales un abordaje incisional podría incrementar el riesgo de recurrencia por diseminación de células tumorales. En cambio, la biopsia incisional suele realizarse en tumores de extensión difusa y de mayor tamaño (1,2). Por otro lado, cuando las lesiones afectan al limbo es difícil la biopsia total de la zona y la aplicación de la crioterapia posterior puede producir una insuficiencia de células madre limbares (1).

Es en estas situaciones donde las terapias coadyuvantes adquieren un papel protagonista ayudando a la eliminación de células tumorales subclínicas (3). Estos tratamientos son susceptibles de utilizarse tanto como de primera elección como en casos recurrentes (1,3). De hecho, podrían utilizarse para reducir el tamaño de la lesión previamente a una biopsia excisional (3). Estas terapias, en su forma de administración tópica, han sido utilizadas para tratar lesiones premalignas y malignas de la conjuntiva como las melanosis adquiridas primarias con atipia, melanomas conjuntivales y las neoplasias intraepiteliales escamosas de la superficie ocular (OSSN en sus siglas en inglés)(4). Sin embargo, a pesar del éxito de estos agentes, los quimioterápicos tópicos pueden ser potencialmente tóxicos para la superficie ocular.

Diferentes antimetabolitos, inmunomoduladores y anticuerpos monoclonales tópicos se han usado como coadyuvantes en el tratamiento de las neoplasias conjuntivales. Los más frecuentemen-

te usados, que serán el objetivo de este capítulo, son: la mitomicina C (MMC), el interferón alfa 2b (IFN- α 2b), 5-fluoracilo (5-FU) y el bevazimab. La tabla 1 recoge las indicaciones y posología más frecuente de los tratamientos coadyuvantes tópicos más utilizados.

A parte de los tratamientos tópicos existen también tratamiento coadyuvantes quirúrgicos como son la crioterapia y la braquiterapia.

MITOMICINA C

La mitomicina C (MMC) es un antimetabolito generado por el *Streptomyces caespinosus*, que se convierte en un agente alquilante en los tejidos. Inhibe la síntesis de DNA, RNA celular y de proteínas. Induce daño en el DNA a través de dos vías, la aeróbica y la anaeróbica. En condiciones de aerobia, la mayoría de los casos en oftalmología, genera radicales libre que directamente dañan el DNA y proteínas (5,6).

Está indicada para el tratamiento de neoplasias conjuntivales con origen en las células epiteliales (OSSN) (fig. 1 A y B) y en los melanocitos (melanosis adquirida primaria con atipia y melanoma de conjuntiva) (fig. 2 A y B).

Debido a su bajo poder de penetración a través de la membrana basal del epitelio, su uso está indicado en neoplasias epiteliales y melanocíticas que no infiltran en estroma conjuntival.

Puede utilizarse como tratamiento primario, adyuvante o neoadyuvante. La forma de aplicación más comúnmente utilizada en tumores conjuntivales es en concentraciones de entre 0,02 % a 0,04%, 4 veces al día durante una semana y posteriormente descansar otra semana. Cada ciclo se

Tabla 1. Resumen de la posología, efectos adversos más comunes, efectividad, ventajas e inconvenientes de las terapias coadyuvantes tópicas más usadas en el tratamiento de tumores conjuntivales

Medicación	Posología recomendada	Efectos adversos	Efectividad	Recurrencias	Ventajas	Inconvenientes
Mitomicina-C	MMC: 0.02% o 0.04% 4 veces al día Ciclo: 1 semana sí, 1 semana no Duración: 3 ciclos	- Insuficiencia de células madre limbares - Estenosis puntal - Conjuntivitis - Toxicidad palpebral - Erosiones epiteliales recurrentes - Queratopatía punctata	82-100%	0-35%	- Menor duración del tratamiento - Mejor coste/efectividad	- Peores efectos tóxicos - Requiere refrigeración - Renovación semanal
5-Fluoracilo	5FU: 1% 4 veces al día Ciclo: 1 semana sí, 3 semanas no/1 mes sí, 1 mes no Duración: continuar un ciclo más tras la resolución clínica	- Erosiones epiteliales punctatas - Ulceraciones corneales por toxicidad palpebral - Queratoconjuntivitis	100%	Primario: 7-12% Adyuvante: 11%	- Buena tolerancia - No requiere refrigeración - Mejor tolerancia que la MMC - Bajo coste	- Mayor duración del tratamiento - Más tóxico que el IFN
Interferon-α2b	IFN tópico: 1 millón UI/ml 4 veces al día Duración: 1-3 meses IFN intralesional: 3 millones UI/ml, inyección semanal perilesional Duración: hasta resolución clínica	- Conjuntivitis folicular - Erosiones corneales y microquisticas - Síntomas pseudogripales	Tópico: 80-100% Subconjuntival: 87-100%	Tópico: 0-9% Subconjuntival: 0-7.7%	- Requiere refrigeración - Duración 1 mes	- Coste elevado
Anti-VEGF	Bevacizumab tópico: (25 mg/ mL, 1.25 mg/mL por gota) 4 veces al día Duración: 5-14 semanas Bevacizumab subconjuntival: 2 inyecciones con 2.5 mg en 0.1 mL con 2 semanas de diferencia	- No descritos	Reducción del tamaño y vascularización en lesiones de conjuntiva en el 100%	N/A	- Buena tolerancia	- No disminuye el riesgo de extensión corneal

MMC: Mitomicina C; 5FU: 5 Fluoracilo; IFN: Interferón; VEGF: factor de crecimiento vascular.

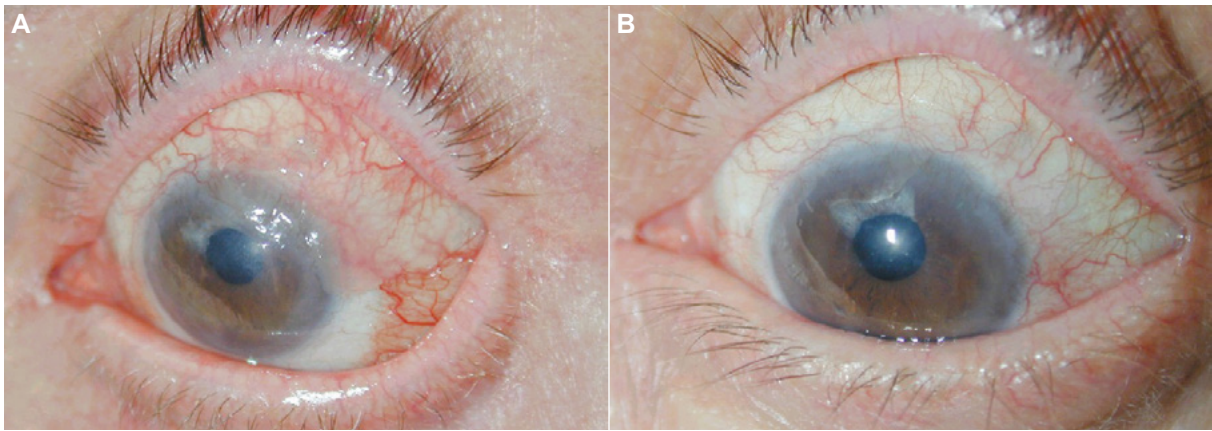


Fig. 1: Neoplasia intraepitelial escamosa de la superficie ocular con invasión difusa del epitelio corneal y conjuntival que no puede ser extirpada en su totalidad tras realizar biopsia incisional (**A**) y desaparición de la tumoración tras tratamiento con mitomicina C en colirio (0,02%).

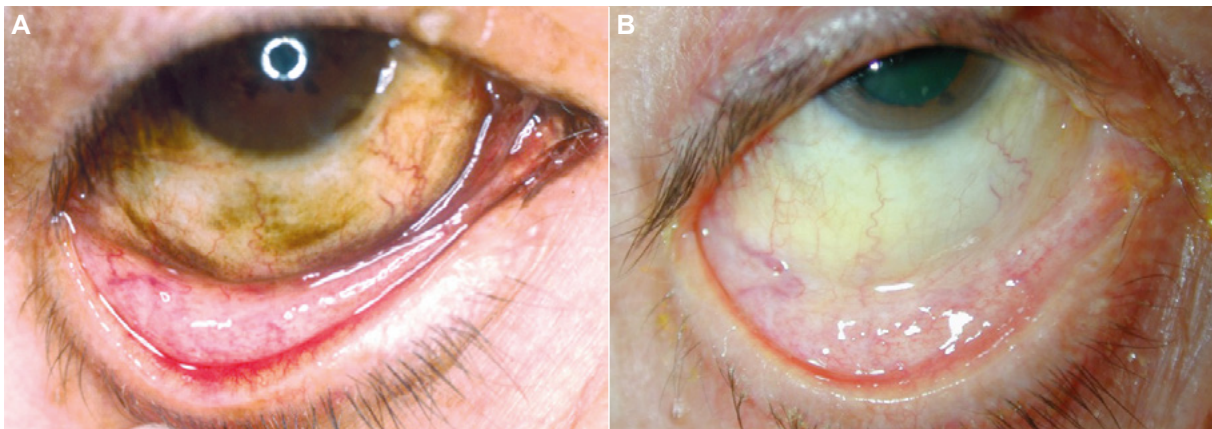


Fig. 2: Melanosis adquirida primaria con atipia en el momento del diagnóstico (**A**) y tras completar cuatro ciclos con mitomicina C en colirio (0,03%).

repite de 1 a 5 veces (más frecuentemente 3), pero existen otras pautas de tratamiento publicadas en la literatura (3). Independientemente de cuál se elija, el colirio se inicia tras la reepitelización de la superficie que se ha biopsiado (3).

Como tratamiento neoadyuvante se utiliza para reducir el tamaño del tumor previamente a la cirugía e intentando minimizar los riesgos asociados de insuficiencia límbica (7). Como adyuvante se utiliza intra o postquirúrgicamente llegando a una efectividad de entre el 82-100%. Y si se usa como tratamiento primario, ha llegado a una tasa de resolución de entre el 76-100% de los casos, con una tasa de recurrencia de entre el 0-35% (8). Shields et al presentaron muy buenos resultados en tumores extensos (≥ 8 mm) utilizando concentraciones al 0,04% en 3 ciclos (9). Obtuvieron resoluciones completas en 8 de los 10 casos y no hubo recurrencias en un seguimiento de 22 meses (9).

Sin embargo, la MMC produce los efectos tóxicos más severos de todas las terapias tópicas, aunque no los más frecuentes, donde el 5-FU sigue superando a la MMC (41% vs 69%, $p < 0,003$) (10). Estos efectos adversos incluyen queratitis (37%), hiperemia (33%), irritación conjuntival (20%), dolor ocular (11%), fotofobia (6%), defectos epiteliales (5%) y otros (insuficiencia limbar, estenosis de puntos lagrimales, epífora) (3). La mayor parte de ellos desaparecen al retirar el fármaco. Los efectos adversos son lo suficientemente importantes como para que entre un 5-18% de los pacientes abandonen el tratamiento. La gran ventaja de utilizar MMC es la duración del tratamiento y su coste-efectividad con respecto a otras terapias tópicas coadyuvantes. Su gran desventaja, a parte de los posibles efectos secundarios graves, son la necesidad de refrigeración y preparación semanal al ser bastante inestable (5).

5 FLUOURACILO

El 5-Fluoracilo (5-FU) es un análogo de las pirimidinas que produce toxicidad celular a través de diversos mecanismos incluyendo la incorporación de análogos de timidina en el DNA, alteración en la síntesis del RNA y RNA ribosomal, y la alteración indirecta del citoesqueleto de actina (11). También se utiliza como terapia primaria, terapia adyuvante y neoadyuvante.

Al igual que la Mitomicina C, penetra mal a través de la membrana basal del epitelio, por lo que su uso está indicado en tumores limitados al epitelio.

El 5-FU es ciclo celular dependiente y principalmente afecta a las células en división produciendo menos toxicidad que la MMC. Generalmente se utiliza en dosis al 1% 4 veces al día en ciclos de 1 semana sí y 3 no, 1 mes sí y 3 no o 3 días sí y 4 días no (12). Como neoadyuvante se ha descrito una serie de casos que se ha utilizado para tratar OSSN de tipo multifocal logrando alcanzar una tasa de resolución del 44% pero disminuyendo el tamaño del tumor en los casos restantes permitiendo así una cirugía de éxito sin recurrencias *a posteriori*. Aun así, sigue siendo el agente menos utilizado como terapia neoadyuvante para las OSSN (12).

Cuando se utiliza como tratamiento primario ha conseguido una tasa de resolución de hasta el 82-100% de los casos y una tasa de recurrencia del 7-20%. Los tumores con multifocalidad y con grosores $>1,5$ mm ($p = 0,045$) podrían estar asociados a una peor respuesta a este fármaco (13).

El 5-FU presenta menor toxicidad en la superficie ocular que la MMC, siendo la mayor parte de sus efectos secundarios leves y autolimitados. Incluyen erosiones epiteliales y ulceraciones, toxicidad

palpebral y queratoconjuntivitis (11). Otras de las grandes ventajas es que no es económicamente muy caro y es estable a temperatura ambiente (11).

INTERFERON ALFA 2b

Los interferones (IFN) son citoquinas con propiedades antivirales, antiproliferativas, inmunomoduladoras y citotóxicas. Existen 3 tipos diferentes. El IFN tipo 1 (IFN- α , IFN- β e IFN- γ). El IFN- α se ha utilizado desde hace más de 50 años en tumores sólidos. Desde entonces, el IFN- α 2b recombinante ha sido ampliamente usado para enfermedades de la superficie ocular incluyendo las OSSN e insuficiencia limbar de células madre (14). Aunque el mecanismo exacto todavía se desconoce, se han descrito un número muy interesante de propiedades antineoplásicas. El efecto directo anti-tumoral consiste en prolongar el ciclo de la célula maligna resultando en un efecto citostático. Inhibe enzimas celulares provocando una deficiencia de metabolitos que inhibe el crecimiento del tumor (15). El efecto indirecto consiste en mejorar la respuesta inmunomodulatoria a células neoplásicas (15).

Este agente puede utilizarse de forma tópica o intra-lesional (fig. 3 A y B), y como neoadyuvante (inmuno-reducción), adyuvante (inmuno-prevención) o como tratamiento primario (inmunoterápico)(16). La dosis más ampliamente utilizada de forma tópica es 1 millón UI/ml administrada 4 veces al día hasta completar 1-3 meses tras la resolución clínica del tumor. La duración media es de 5 meses, pero se puede mantener hasta un año. La dosis entre 2-3 millones UI/ml parecen tener los mismos resultados que los de 1 millón UI/ml por lo que el coste adicio-

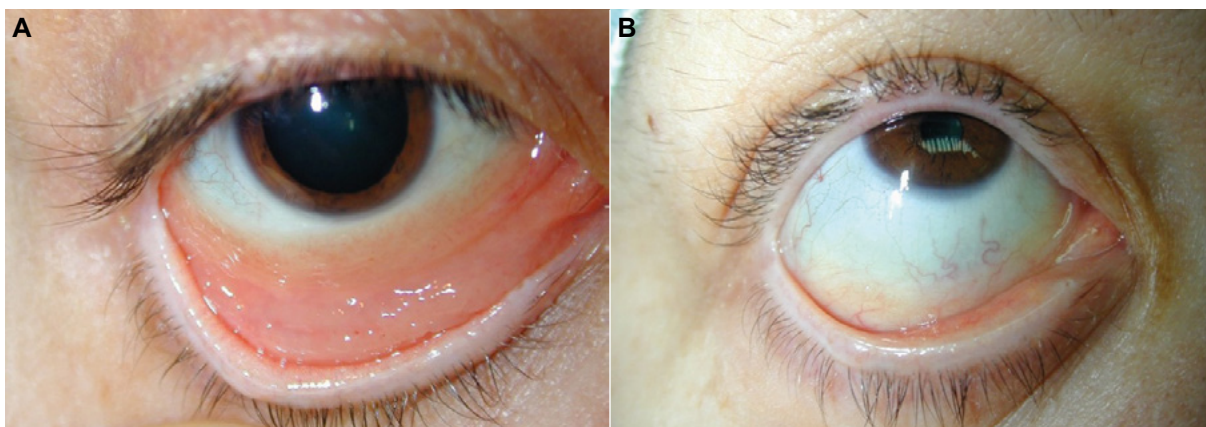


Fig. 3: Linfoma conjuntival antes (A) y después (B) de ser tratado con inyección subconjuntival de Interferon A2b.

nal no está justificado (17). Es posible combinarlo con ácido retinoico tópico al 0,01% porque podría tener un efecto sinérgico al utilizarlo de forma simultánea (18).

La tolerancia vía tópica es buena con mínimos efectos adversos (hiperemia conjuntival, conjuntivitis folicular, erosiones corneales y microquistes epiteliales). Suelen ser leves y no conllevan el cese del tratamiento por parte del paciente. Es el fármaco que mejor se tolera por vía tópica, pero es mucho más caro que el resto. Además, requiere refrigeración y tiene una duración de 30 días.

La inyección intralesional o subconjuntival de IFN mayoritariamente se utiliza a dosis de 3 millones UI en 0,5 ml. Se administra semanalmente hasta la resolución tumoral (16). Se inyecta alrededor de la zona basal (suele requerir 4-5 inyecciones). La frecuencia inicial de inyecciones suele ser 3 veces por semana, pero no parece ser más eficaz que las inyecciones semanales (19). Incluso se han publicado casos donde se llegó a inyectar 10 millones UI de forma mensual. La gran diferencia con respecto a la vía tópica es un mejor cumplimiento y un plazo de tratamiento menor. Sin embargo, se ha relacionado con una tasa mayor de efectos adversos; como los síntomas pseudo-gripales hasta en el 33% de los casos. Esto puede prevenirse tomando paracetamol oral previamente y durante el tiempo que se necesite. Se ha investigado la posibilidad de utilizar el IFN de forma concomitante tópica y subconjuntival, pero no se encontraron beneficios adicionales con respecto a sus usos de forma individual (19).

El IFN también puede usarse como terapia neoadyuvante con el objetivo de reducir el tamaño tumoral previamente a la cirugía. En una serie de casos, 12 de 18 ojos con una OSSN gigante tuvieron una resolución completa únicamente con IFN (20). Los 6 pacientes restantes tuvieron la suficiente reducción del tamaño como para poderse llevar a cabo una cirugía posterior con éxito. No hubo recidivas en los 11 meses posteriores (20).

Por otro lado, puede utilizarse como terapia adyuvante tras una cirugía donde los márgenes quirúrgicos están afectados histológicamente. Unas dosis de 1 millón UI/ml 4 veces al día durante 2 meses suele ser la pauta más típica (8).

Finalmente, cuando se utiliza como tratamiento inmunoterápico (tratamiento primario) la resolución es de hasta el 81-100% de los casos con una recurrencia de entre el 0-9% (8).

Se ha comparado la cirugía con el IFN tópico como uso primario, y ambas presentan una tasa de recurrencias similares (5% vs 3% respectivamente). Kusumesh et al también encontraron una efectividad similar entre el IFN y la MMC (89% vs 92% respectivamente) con solo un caso de recurrencia en el grupo de IFN (7). También describieron que la resolución del tumor fue más rápida con el uso de MMC (1,5 meses vs 3,5 meses del IFN, $p < 0,005$). Sin embargo, hubo mayor tasa de efectos adversos en el grupo de la MMC (88%) comparado con el IFN (12%) aunque ninguno de ellos fue severo (7).

BEVACIZUMAB

El bevacizumab es un anticuerpo monoclonal contra el factor de crecimiento endotelial vascular (VEGF, del inglés *vascular endothelial growth factor*). Los anti-VEGF han sido utilizados exitosamente para tratar multitud de patologías oculares (21). El bevacizumab regula el desarrollo y mantenimiento de los vasos sanguíneos y linfáticos. Es la llave del proceso de neovascularización. Su aplicación tópica en la superficie ocular ya ha sido ampliamente estudiada. La reducción en la vascularización corneal aplicada de forma subconjuntival es del 20 al 30%. Y de forma tópica llega al 61% de los casos tras un periodo de entre 6 a 12 meses. La posología es de 1 gota 4 veces al día (25 mg/ml, 1,25 mg/ml por gota) durante 5 a 14 semanas. Requiere refrigeración (22).

Algunos de los tumores conjuntivales nacen o afectan el limbo dificultando la excisión quirúrgica extensa o la aplicación de crioterapia que podría producir una insuficiencia de células madre limbicas. Llevar a cabo una resección quirúrgica completa de estos tumores es compleja y podría dejar cicatrizaciones anómalas en la superficie ocular como tejidos de granulación, pseudopterygium y simblefaron. Estos problemas han llevado a utilizar tratamientos tópicos como el bevacizumab para reducir el tamaño tumoral y reducir su componente invasivo (22).

Este fármaco presenta una serie de ventajas con respecto a la cirugía clásica escisional y crioterapia: 1) El tratamiento engloba toda la superficie ocular olvidándonos de la necesidad de dejar limpios los márgenes del tejido con células sospechosas. 2) Al ser tratamiento tópico, disminuye el riesgo de in-

suficiencia límbica. 3) El tratamiento con bevacizumab tópico es más sencillo que otros tratamientos invasivos (22).

CIDOFOVIR

El cidofovir es un fármaco anti-viral contra el ADN de doble cadena. Existe una única serie de casos australiano que demuestra una resolución del 83% de los casos resistentes de OSSN tratados con cidofovir 0,25% 3 veces al día por 4-9 semanas. Pero se requieren estudios más amplios y de mayor seguimiento para saber si se pueden extrapolar dichos resultados a otros casos (23).

INHIBIDORES DEL EGFR

El receptor del factor de crecimiento epidérmico (EGFR) se ha demostrado que está sobre-expresado en los carcinomas escamosos de cabeza y cuello. Su nivel de expresión se relaciona con el tamaño del tumor, el estadio y recurrencia. Por lo que se ha identificado como una posible diana en el tratamiento de las neoplasias conjuntivales. Por ahora existen casos aislados con muy buenos resultados cuando se utilizan inhibidores del EGFR de forma combinada con quimioterapia. Pero su elevado coste ha limitado su accesibilidad y uso clínico (24).

CRIOTERAPIA

Históricamente la biopsia escisional con amplios bordes perilesionales que lograban dejar márgenes limpios estaba considerada como el *gold-estándar* del tratamiento de los tumores conjuntivales. En 1994, Shields et al. describieron una técnica de biopsia escisional de la lesión sospechosa aplican-

do crioterapia evitando la necesidad de ampliación de los márgenes. Esta técnica lograba una baja tasa de recurrencias en muchas ocasiones (7-20%)(2). Sin embargo, la crioterapia puede producir efectos secundarios como: iritis, leucomas corneales, atrofia sectorial iridiana, hipotonía, adelgazamiento escleral, neovascularización, insuficiencia límbica, pseudopterigium y cicatrizaciones conjuntivales severas que produzcan restricciones en la motilidad ocular (25). Por lo que, los fármacos tópicos coadyuvantes han ganado terreno por su mejor tolerancia y menos efectos adversos.

RADIOTERAPIA

La radioterapia se puede dividir en radioterapia externa (EBRT por sus siglas en inglés *external beam radiotherapy*) y en braquiterapia (BT). Los EBRT de protones y electrones son los elegidos en los tumores conjuntivales porque limitan la exposición de radiación sobre el tumor y minimizan los efectos negativos en el tejido circundante (cornea, cristalino y retina). Hay varios casos publicados donde la resolución del tumor ha sido completa en casos de tumores extensos y donde existía invasión ocular, que en otros casos significaría enucleación (26). En casos de invasión severa orbitaria se ha utilizado como tratamiento paliativo (26).

La BT se utiliza adyuvante tras una escisión quirúrgica y aplicada directamente sobre la superficie ocular tras la epitelización completa de la zona. Se utilizan principalmente 3 isótopos: Estroncio-90 (Sr-90), Iodo-125 (I-125) y Rutenio (Ru-106). Se han presentado diversas series de casos con ellos. El Sr-90 presentó recurrencias del 12% y como único efecto adversos el síndrome de ojo seco. El I-125 no tuvo recurrencias, pero presentó efectos como sequedad ocular, úlceras corneales y vascularización corneal. Por último, el Ru-106 obtuvo muy buenos resultados sin recurrencias (24).

MENSAJES CLAVE A RECORDAR

- Existe amplia experiencia en el uso de 5-FU, MMC e IFN- α 2b tópico.
- La MMC aunque muy efectiva se asocia a efectos secundarios más graves que otros fármacos tópicos.
- EL IFN es el que requiere mayor tiempo para conseguir remisión, pero es mejor tolerado que la MMC y el 5FU. Aunque no se utiliza tanto por su coste elevado.
- Los anti-VEGF juegan un papel importante en la disminución de la vascularización y el tamaño de la lesión como terapia adyuvante a la cirugía.

BIBLIOGRAFÍA

- Shields CL, Shields JA. Tumors of the conjunctiva and cornea. *Surv Ophthalmol.* Jan-Feb 2004; 49(1): 3-24.
- Shields JA, Shields CL, De Potter P. Surgical management of conjunctival tumors. The 1994 Lynn B. McMahan Lecture. *Arch Ophthalmol.* Jun 1997; 115(6): 808-15.
- Poothullil AM, Colby KA. Topical medical therapies for ocular surface tumors. *Semin Ophthalmol.* Jul-Sep 2006; 21(3): 161-9.
- Zaki AA, Farid SF. Management of intraepithelial and invasive neoplasia of the cornea and conjunctiva: a long-term follow up. *Cornea.* Oct 2009; 28(9): 986-8.
- Abraham LM, Selva D, Casson R, Leibovitch I. Mitomycin: clinical applications in ophthalmic practice. *Drugs.* 2006; 66(3): 321-40.
- Viani GA, Fendi LI. Adjuvant treatment or primary topical monotherapy for ocular surface squamous neoplasia: a systematic review. *Arq Bras Oftalmol.* Mar-Apr 2017; 80(2): 131-136.
- Kusumesh R, Ambastha A, Kumar S, Sinha BP, Imam N. Retrospective Comparative Study of Topical Interferon alpha2b Versus Mitomycin C for Primary Ocular Surface Squamous Neoplasia. *Cornea.* Mar 2017; 36(3): 327-331.
- Al Bayyat G, Arreaza-Kaufman D, Venkateswaran N, Galor A, Karp CL. Update on pharmacotherapy for ocular surface squamous neoplasia. *Eye Vis (Lond).* 2019; 6: 24. d
- Shields CL, Naseripour M, Shields JA. Topical mitomycin C for extensive, recurrent conjunctival-corneal squamous cell carcinoma. *Am J Ophthalmol.* May 2002; 133(5): 601-6. d
- Bahrami B, Greenwell T, Muecke JS. Long-term outcomes after adjunctive topical 5-fluorouracil or mitomycin C for the treatment of surgically excised, localized ocular surface squamous neoplasia. *Clin Exp Ophthalmol.* May-Jun 2014; 42(4): 317-22.
- Abraham LM, Selva D, Casson R, Leibovitch I. The clinical applications of fluorouracil in ophthalmic practice. *Drugs.* 2007; 67(2): 237-55.
- Nanji AA, Sayyad FE, Karp CL. Topical chemotherapy for ocular surface squamous neoplasia. *Curr Opin Ophthalmol.* Jul 2013; 24(4): 336-42.
- Parrozzani R, Frizziero L, Trainiti S, et al. Topical 1% 5-fluorouracil as a sole treatment of corneconjunctival ocular surface squamous neoplasia: long-term study. *Br J Ophthalmol.* Aug 2017; 101(8): 1094-1099. d
- Lewczuk N, Zdebek A, Boguslawska J. Interferon Alpha 2a and 2b in Ophthalmology: A Review. *J Interferon Cytokine Res.* May 2019; 39(5): 259-272.
- Decatris M, Santhanam S, O'Byrne K. Potential of interferon-alpha in solid tumours: part 1. *BioDrugs.* 2002; 16(4): 261-81.
- Kim SE, Salvi SM. Immunoreduction of ocular surface tumours with intralesional interferon alpha-2a. *Eye (Lond).* Feb 2018; 32(2): 460-462.
- Galor A, Karp CL, Chhabra S, Barnes S, Alfonso EC. Topical interferon alpha 2b eye-drops for treatment of ocular surface squamous neoplasia: a dose comparison study. *Br J Ophthalmol.* May 2010; 94(5): 551-4.
- Kriliš M, Tsang H, Coroneo M. Treatment of conjunctival and corneal epithelial neoplasia with retinoic acid and topical interferon alfa-2b: long-term follow-up. *Ophthalmology.* Oct 2012; 119(10): 1969-73.
- Karp CL, Galor A, Chhabra S, Barnes SD, Alfonso EC. Subconjunctival/perilesional recombinant interferon alpha2b for ocular surface squamous neoplasia: a 10-year review. *Ophthalmology.* Dec 2010; 117(12): 2241-6.
- Kaliki S, Jajapuram SD, Maniar A, Taneja S, Mishra DK. Ocular surface squamous neoplasia with intraocular tumour extension: a study of 23 patients. *Eye (Lond).* Feb 2020; 34(2): 319-326.
- Campa C, Parodi MB. Anti-Vegf Therapy for Ocular Diseases: Present and Future. *Curr Drug Targets.* 2020; 21(12): 1158.
- Ozcan AA, Ciloglu E, Esen E, Simdivar GH. Use of topical bevacizumab for conjunctival intraepithelial neoplasia. *Cornea.* Nov 2014; 33(11): 1205-9.
- Ip MH, Robert George CR, Naing Z, Perlman EM, Rawlinson W, Coroneo MT. Topical Cidofovir for Treatment-Refractory Ocular Surface Squamous Neoplasia. *Ophthalmology.* Apr 2018; 125(4): 617-619.
- Hillhumer R, Williams S, Michelow P. Ocular surface squamous neoplasia: management and outcomes. *Eye (Lond).* Jun 2021; 35(6): 1562-1573.
- Basti S, Macsai MS. Ocular surface squamous neoplasia: a review. *Cornea.* Oct 2003; 22(7): 687-704.
- El-Assal KS, Salvi SM, Rundle PA, Mudhar HS, Rennie IG. Treatment of invasive ocular surface squamous neoplasia with proton beam therapy. *Eye (Lond).* Oct 2013; 27(10): 1223-4.