

CAPÍTULO

3.6

Tumores conjuntivales de tejidos blandos y anejos

José Javier San Román Llorens, Ignacio Tapias Elías,
Ignacio Jiménez-Alfaro Morote

INTRODUCCIÓN

Los tumores derivados de los tejidos no epiteliales de la conjuntiva afectan a diferentes zonas de la superficie ocular. En estos tumores pueden verse involucradas estructuras vasculares, linfáticas, nervios periféricos, tejido conectivo, glándulas y anejos cutáneos como la carúncula. Muchos de ellos, como los neurofibromas, fibromas, sarcomas, schwannomas o neurotekiomas son secundarios a una expansión orbitaria y excepcionalmente aparecen como afectación primaria de la superficie ocular (1). Los principales tumores de este grupo y que van a tratarse en este capítulo pueden observarse en la tabla 1.

TUMORES DE GLÁNDULAS ANEJAS Y SECUNDARIOS. CARUNCULARES

La carúncula es una protuberancia conjuntival carnosa, ovalada situada en la fosa lagrimal nasal/medial al pliegue semilunar y cubierta por un epitelio no queratinizado similar al epitelio conjuntival. Contiene folículos pilosos, glándulas sebáceas y sudoríparas y, a diferencia de la piel, además, glándulas lagrimales accesorias. La mayoría de los tumores carunculares que requieren cirugía son de naturaleza benigna (91%-95%) y dentro de estos los más frecuentes son los oncocitomas, los adenomas eosinofílicos y los cistoadenomas. Por otro lado, el carcinoma de células sebáceas y el carcinoma de células basales son los tumores malignos más frecuentes en este subgrupo (2).

Tabla 1. Clasificación de los tumores de partes blandas

Origen	Benignos	Malignos
Glándulas anejas y secundarios Carunculares	<ul style="list-style-type: none"> - Oncocitoma - Adenoma - Pleomórfico - Adenoma - Apocrino - Adenoma - Sebáceo 	Adenocarcinoma sebáceo
Tejidos Blandos	<ul style="list-style-type: none"> - Vasculares <ul style="list-style-type: none"> · Granuloma piógeno · Hemangioma/Varices/Glomus · Linfangioma - Fibroma - Mixoma - Lipoma - Osteoma 	<ul style="list-style-type: none"> Sarcoma de Kaposi Histiocitoma Fibroso Rabdomiosarcoma

Oncocitoma

Es un tumor benigno que se origina de las células glandulares epiteliales, generalmente de la glándula lagrimal, salivar y otros órganos. La localización más frecuente en el ojo es la carúncula y el canto interno de los párpados, aunque también se ha comunicado su aparición en la glándula lagrimal y en la conjuntiva (3,4). En la carúncula se manifiesta como una tumoración redondeada, rojiza-azulada de crecimiento lento sólida o quística y que afecta con más frecuencia a personas de mediana edad (fig. 1)(3).

Histológicamente se observan células epiteliales benignas con abundantes eosinófilos con citoplasma granular y numerosas anomalías mitocondriales (4).

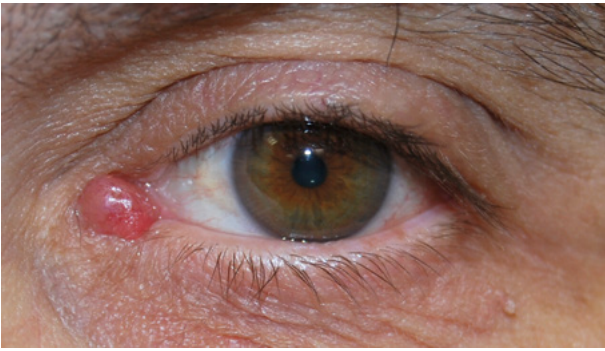


Fig. 1: Oncocitoma caruncular. Varón caucásico 76 años.

El tratamiento de elección es la cirugía. Se debe realizar una escisión quirúrgica completa, si es posible con 1-2 mm de margen libre. En caso de tumores grandes o con alta sospecha de malignidad se puede utilizar una doble barrera de frío perilesional.

Adenocarcinoma sebáceo / Carcinoma de células sebáceas

El carcinoma de células sebáceas (CCS) es una neoplasia derivada de las glándulas sebáceas frecuente en los párpados. Supone del 2 al 7% de los tumores en esta localización y entre el 1 y el 3% de todos los tumores malignos oculares (5,6).

De naturaleza maligna y potencialmente letal puede tener un comportamiento local agresivo y metastatizar en ganglios linfáticos regionales y órganos distantes. En estos los últimos años y gracias al conocimiento mayor de este tumor se están realizando diagnósticos más precoces lo que está permitiendo utilizar terapias menos agresivas.

Afecta principalmente a mujeres de edad avanzada originándose en las glándulas de Meibomio del tarso superior y en algunas ocasiones en las glándulas sebáceas de Zeiss, carúncula o ceja. Al igual que el adenoma sebáceo, puede estar asociado con el Síndrome de Muir-Torre.

Clínicamente, el CCS puede presentarse principalmente de dos formas, bien como un nódulo palpebral solitario o como un engrosamiento palpebral difuso.

La lesión solitaria comienza como un nódulo sólido que surge del tarso, adherido y profundo en la epidermis y que en algunas ocasiones puede ser visible en la conjuntiva tarsal. La ulceración de esta lesión es poco frecuente, pero puede producirse

en casos avanzados. El diagnóstico diferencial es muy importante durante las primeras etapas del desarrollo tumoral ya que son frecuentes los errores diagnósticos con el chalazion. La afectación intraepitelial difusa puede extenderse en un patrón pagetoide a través de la conjuntiva tarsal, la conjuntiva bulbar e incluso la córnea y la carúncula y el diagnóstico diferencial debe realizarse con la blefaroconjuntivitis crónica, siendo las diferencias principales con la blefaritis la unilateralidad y la induración palpebral.

Estos tumores pueden presentarse como una masa de glándula lagrimal secundaria a una invasión más profunda simulando una neoplasia primaria de glándula lagrimal o afectar a la carúncula como lesiones tumorales pedunculadas y amarillentas. Un comportamiento muy frecuente, entre un 44%- 80% de los casos, y muy descrito del CCS es su capacidad de diseminación intraepitelial (pagetoide) hacia la epidermis del párpado y el epitelio conjuntival asociándose a un mayor riesgo de exenteración (figs. 2 y 3)(7,8).

El carcinoma sebáceo se compone de una proliferación maligna de células sebáceas con citoplasma vacuolado debido a la presencia de lípidos, visibles con tinciones especiales de grasa, como la de lipofusina y puede ser moderada o pobremente diferenciado. Se han descrito distintos patrones histopatológicos: lobulillar, comedocarcinoma, papilar y mixto.

El tratamiento de elección es la escisión quirúrgica completa y amplia con márgenes libres. Si la lesión es grande y sospechamos que exista afectación difusa se puede realizar previamente una biopsia o un mapeado de diferentes zonas con múltiples biopsias para planificar el abordaje quirúrgico.

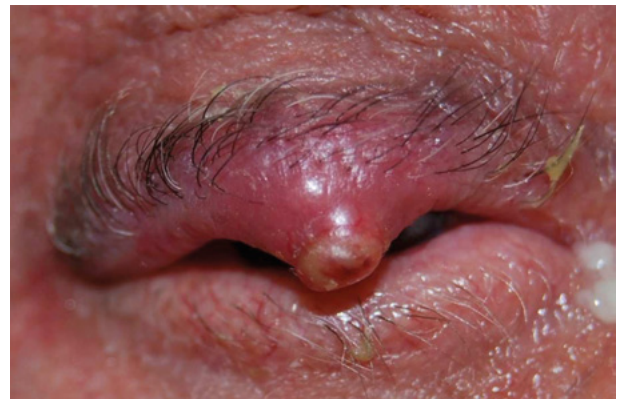

Fig. 2: Tumor nodular de glándulas sebáceas. Crecimiento desde la línea gris. Varón caucásico 89 años.

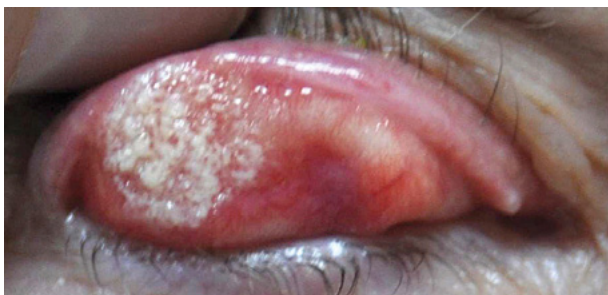

Fig. 3: Carcinoma sebáceo difuso. Afectación conjuntiva tarsal superior, párpado evertido. Variante leucoplásica carcinoma epidermoide-like. Mujer caucásica 80 años.

Las zonas con enfermedad pagetoide intraepitelial se pueden tratar con crioterapia mediante doble congelación y en algunos casos se ha descrito la utilización de mitomicina C con resultados controvertidos (9).

Gracias al mayor conocimiento de este tumor se están logrando diagnósticos mucho más precoces, por lo que en los últimos años se está produciendo mejoría importante en su pronóstico a pesar de su alta malignidad.

Adenoma pleomórfico

El adenoma pleomórfico, también llamado tumor mixto benigno, aparece frecuentemente en las glándulas salivares, apocrinas o ecrinas de la piel y la glándula lagrimal, aunque en algunas ocasiones puede localizarse en el párpado y también de manera excepcional malignizarse, transformándose en un adenocarcinoma pleomórfico (tumor mixto maligno)(10).

Este tumor aparece como una masa subcutánea solitaria o multilobulada no dolorosa y de crecimiento lento, sin características clínicas específicas, por lo que en ocasiones puede ser imposible diferenciarlo clínicamente de otras lesiones palpebrales subcutáneas.

Histopatológicamente, el tumor del párpado tiene características idénticas al adenoma pleomórfico de la glándula lagrimal con componentes epiteliales y mesenquimales. Las células epiteliales glandulares forman islas o cordones en un estroma mucoso, que a menudo muestra metaplasia condroide. Estas células forman una doble capa, siendo la capa interna secretora y la capa externa de naturaleza mioepitelial.

El tratamiento de elección del adenoma pleomórfico del párpado es la extirpación quirúrgica completa siendo el pronóstico generalmente excelente (10).

Adenoma sebáceo

Las glándulas sebáceas del área del párpado (glándulas de Meibomio, Zeiss, glándulas sebáceas de la carúncula y las glándulas sebáceas de la ceja) pueden dar lugar a hiperplasias, adenomas o adenocarcinomas sebáceos, estos dos últimos tumores pueden formar parte del síndrome de Muir-Torre (SMT)(11). El SMT es una enfermedad autosómica dominante caracterizado por la aparición de adenomas y/o carcinomas de glándulas sebáceas, queratoacantomas con asociación a neoplasias malignas gastrointestinales y otros tumores sistémicos. Los análisis inmunohistoquímicos han sugerido que la falta de expresión del gen de reparación de errores de emparejamiento MSH2 es un indicador de SMT útil en la detección de estos pacientes.

La hiperplasia de las glándulas sebáceas es frecuente en personas de edad media o mayores y no está relacionada con el SMT. El adenoma sebáceo es clínicamente similar, pero ligeramente mayor y con aspecto de nódulo amarillo y superficie lisa.

Histopatológicamente la hiperplasia sebácea se compone de lóbulos bien delimitados de glándulas sebáceas maduras, ubicados alrededor de un conducto sebáceo agrandado. Por el contrario, el adenoma de glándulas sebáceas se compone de dos tipos de células: células sebáceas maduras y células basales pobremente diferenciadas. Los lobulillos tumorales no suelen desembocar en un conducto diferenciado. En algunos casos, puede haber una superposición histopatológica entre la hiperplasia sebácea y el adenoma, lo que dificulta la clasificación histopatológica.

El tratamiento ideal es la resección completa pudiendo ser útil en las lesiones múltiples la cauterización y el ácido tricloroacético. Se recomienda derivar a estos pacientes para ser evaluados y descartar otras tumoraciones a nivel gastrointestinal (12).

Adenoma apocrino

El hidrocistoma apocrino también llamado cistoadenoma apocrino, quiste de la glándula apocrina o quiste sudoríparo es un quiste de retención de

una glándula apocrina que puede desarrollarse en el párpado, la ceja o cerca del canto medial o lateral pero se localiza principalmente en el párpado superior y cerca del canto interno, en adultos de mediana edad sin distinción de género y en algunos niños.

Consiste en una tumoración quística lisa o multilobulada generalmente azulada por lo que en ocasiones se debe realizar un diagnóstico diferencial con lesiones pigmentadas del margen palpebral (fig. 4).

En alguna ocasión puede aparecer asociado al síndrome Schöpf-Schulz-Passarge. Este síndrome es una variante de displasia ectodérmica hereditaria que se asocia a múltiples hidrocistomas bilaterales con alteraciones dentarias, hiperqueratosis palmar-plantar y oncodistrofia.

Histológicamente, es una lesión quística con una luz transparente revestida por una doble capa de células. Una capa interna con hocios apicales que se proyectan hacia la luz, un rasgo característico de las células apocrinas y una capa más externa de células mioepiteliales aplanadas.

El tratamiento consiste en la escisión completa con bisturí, láser de dióxido de carbono o ácido tricloroacético y el pronóstico es muy bueno (5,13).

TUMORES VASCULARES Y LESIONES RELACIONADAS DE LA CONJUNTIVA

En la conjuntiva se van a desarrollar con relativa facilidad tumores vasculares y derivados, suponiendo, en las series más largas de tumores conjuntivales, aproximadamente un 4% del total (12).

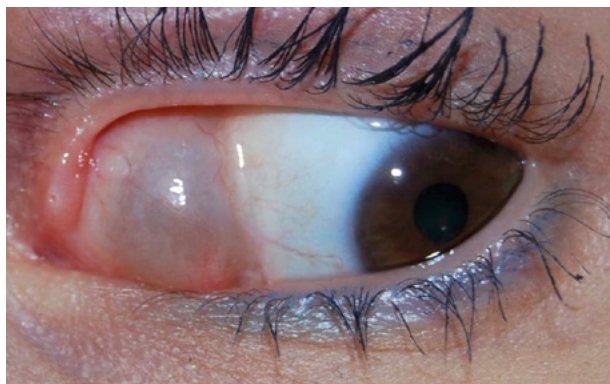


Fig. 4: Hidrocistoma azulado grande con afectación tarsal superior y extensión hacia pliegue semilunar. Mujer caucásica 35 años.

Dentro de estos destacan el granuloma piógeno, el linfangioma, las várices, el hemangioma capilar, el hemangioma cavernoso y el sarcoma de Kaposi.

Granuloma piógeno

Es una neoplasia muy frecuente ya que representa cerca del 20% de las lesiones vasculares conjuntivales (12). El granuloma piógeno aparece como respuesta fibrovascular proliferativa a una lesión tisular anterior producida por inflamación o traumatismo (quirúrgico o no quirúrgico) por lo que se observa próximo a una laceración conjuntival o en cicatrices postquirúrgicas de chalazión, pterigión, estrabismo, enucleación u otras cirugías que impliquen manipulación de tejido conjuntival (12). En algunos casos puede aparecer de forma primaria asociado a la inflamación en los chalaziones y en raras ocasiones pueden sin ninguna causa o evento desencadenante.

Clínicamente se observa una tumoración rojiza más o menos redondeada, brillante carnosa, frecuentemente pediculada con un tallo subyacente de vasos sanguíneos y tejido conjuntivo (fig. 5). El crecimiento suele ser rápido y puede haber dolor asociado.

Microscópicamente, el granuloma piógeno está compuesto por tejido de granulación con linfocitos, células plasmáticas, neutrófilos dispersos y numerosos vasos sanguíneos de pequeño calibre.

El granuloma piógeno puede responder a los corticosteroides tópicos o inyectados intralesionalmente pero al final, en muchos casos, se debe realizar la extirpación quirúrgica mediante escisión

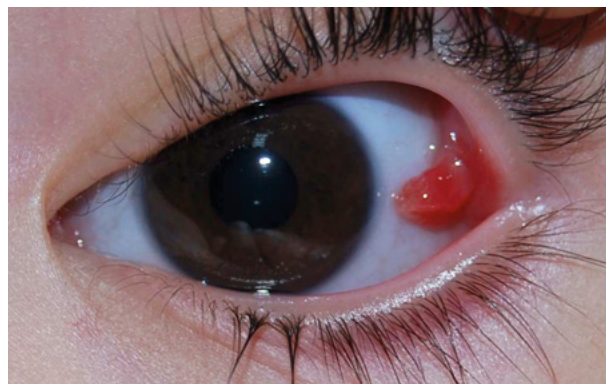


Fig. 5: Granuloma piógeno en zona de chalazión párpado superior. Niño caucásico 8 años.

simple más cauterización o crioterapia de los vasos nutricios. El pronóstico es bueno, pero recidiva con cierta frecuencia.

Variz conjuntival

La variz conjuntival es una malformación venosa que produce una dilatación y ensanchamiento de los vasos conjuntivales. Muchas veces la afectación conjuntival es la extensión anterior de una variz orbitaria, por lo que es imprescindible realizar una prueba de imagen orbitaria RMN o TAC.

Clínicamente estas varices se observan como vasos sanguíneos grandes, dilatados, más o menos tortuosos, generalmente móviles y no adheridos a planos profundos, algunas veces de color violáceo azulado y no suelen presentar sintomatología (fig. 6).

Histopatológicamente, las varices se componen de troncos venosos que van desde unos vasos dilatados hasta canales más complejos. En ocasiones son difíciles de diferenciar de linfangiomas y de hemangiomas cavernosos porque sus características pueden superponerse motivo por el que algunos autores las clasifican conjuntamente (12,14).

Sólo requieren tratamiento los pocos casos muy sintomáticos o con episodios de sangrado.

Hemangioma cavernoso

El hemangioma cavernoso es un tumor relativamente frecuente en la órbita, pero bastante raro en la conjuntiva. Cuando aparece en la conjuntiva pue-

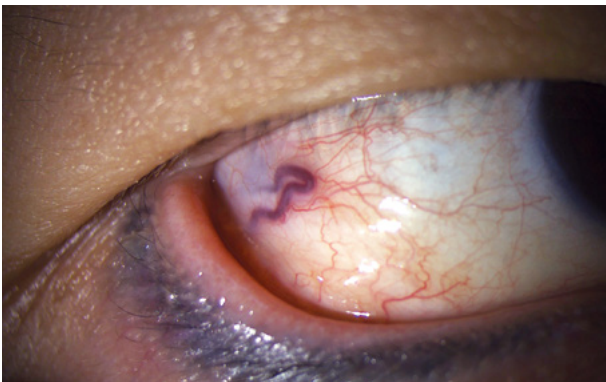


Fig. 6: Variz conjuntival temporal sin extensión orbitaria en pruebas de neuroimagen. Mujer asiática 62 años.

de manifestarse a cualquier edad como una lesión roja o azulada en la conjuntiva bulbar que puede ser única o asociada a diferentes síndromes hemangiomatosos como el síndrome de Sturge-Weber, el síndrome del nevus azul o la hemangiomatosis neonatal difusa. También es muy importante descartar mediante pruebas de radiodiagnóstico que el hemangioma conjuntival no procede de un hemangioma orbitario.

El tratamiento se basa en el seguimiento y la observación de la lesión y si son sintomáticos o la lesión progresa puede realizarse su resección local (12,15).

Hemangioma sésil adquirido

El hemangioma sésil adquirido es una enfermedad recientemente tipificada. Son lesiones relativamente pequeñas y asintomáticas que generalmente aparecen la edad adulta. Se manifiestan como un conjunto de vasos sanguíneos dilatados entrelazados o enrollados en la superficie de la conjuntiva bulbar. Esta lesión tiene una pequeña arteria de alimentación y una vena de drenaje. Pueden ser planos con forma de ovillo vascular y algunos casos adquieren forma nodular (fig. 7). Suelen ser asintomáticas y permanecen estables o con un mínimo crecimiento con el tiempo (14,16).

La angiografía con fluoresceína muestra un llenado rápido con pérdida de colorante de la arteria de alimentación más profunda y tinción difusa de la lesión (figs. 8 y 9).

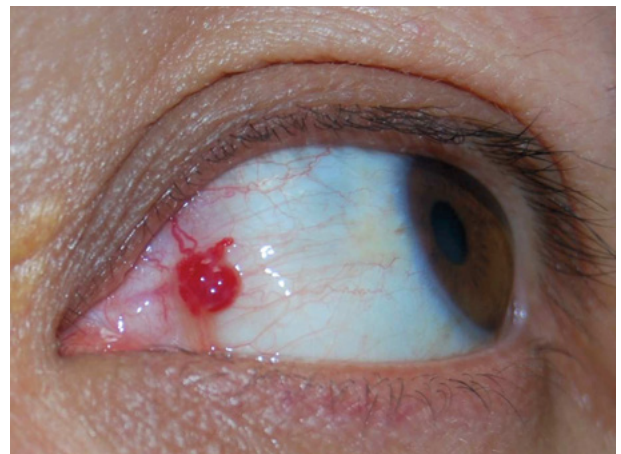


Fig. 7: Tumorcación vascular redondeada de 2 años de evolución. Hemangioma sésil adquirido. Mujer asiática 55 años.

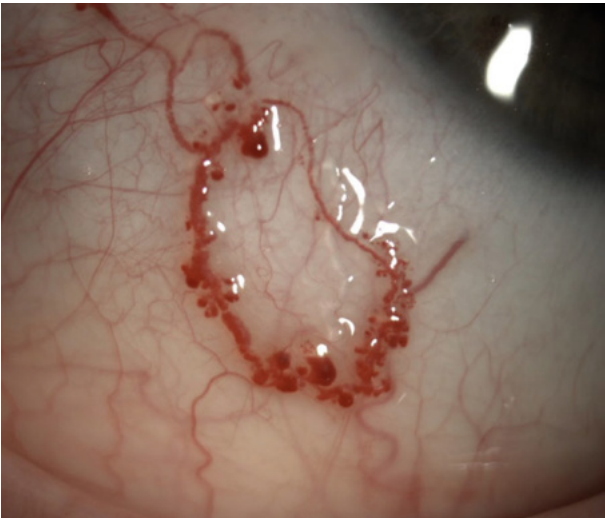

Fig. 8: Dilatación vascular compatible con hemangioma sésil conjuntival. Varón caucásico 53 años.

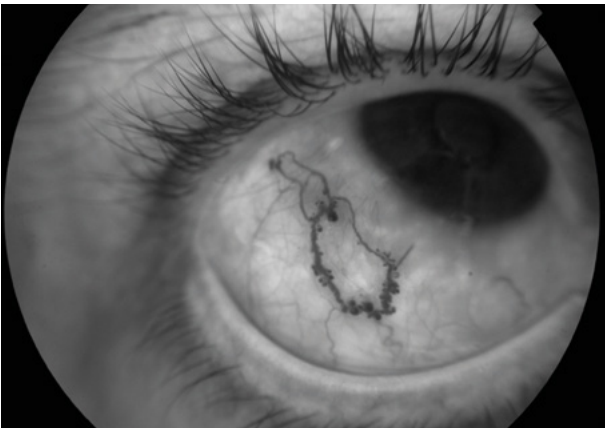

Fig. 9: Angiografía fluoresceínica hemangioma conjuntival. Se observó arteria nutricia y vena de drenaje sin fuga de vasos superficiales.

Hemangioma capilar conjuntival

El hemangioma capilar es relativamente común en los párpados, menos común en la órbita y raro en la conjuntiva. Representa aproximadamente el 16 % de las lesiones vasculares conjuntivales y menos del 1 % del total de las tumoraciones conjuntivales.

Estas tumoraciones vasculares pueden surgir de manera aislada o en el contexto de hemangiomas cutáneos periorcarios y frecuentemente son unilaterales.

La aparición de estos hemangiomas es muy rara en adultos ya que se considera una lesión congénita, generalmente aparece en el nacimiento o poco después y muestra un crecimiento progresivo durante los 2-4 primeros años de vida pudiendo regresar posteriormente de manera espontánea (17,18). Consiste en una proliferación vascular benigna que suele

manifestarse como lesiones vasculares rojizas nodulares aunque se han descrito lesiones planas y difusas siendo muy difícil el diagnóstico diferencial con el hemangioma cavernoso y el linfangioma (fig. 10).

El manejo del hemangioma capilar conjuntival infantil se basa en la observación dado que la mayor parte de ellos son asintomáticos y suelen regresar espontáneamente. Se ha utilizado el tratamiento con corticosteroides orales o intralesionales, pero actualmente, la mayoría de los médicos prefieren el uso de propranolol oral para acelerar la resolución.

En raras ocasiones puede invadir la córnea y llegar hasta el eje visual, en ese caso estaría indicada la exéresis quirúrgica (19).

Hemangiopericitoma conjuntival

El hemangiopericitoma es una neoplasia derivada de los pericitos vasculares. El puramente conjuntival es muy raro, habiendo muy pocos casos descritos en la bibliografía y lo más frecuente es que parta de un tumor orbitario posterior. El de la órbita puede ser benigno o maligno pudiendo producir metástasis entre el 12% al 45% de los casos.

Clínicamente se observa una masa elevada o pedunculada de color rosa rojizo de aspecto similar a otros tumores vasculares por lo que el diagnóstico rara vez se realiza clínicamente. Su crecimiento es lento y progresivo (20,21).

El tratamiento consiste en la escisión amplia y un estrecho seguimiento clínico por la alta posibilidad de malignización del tumor.

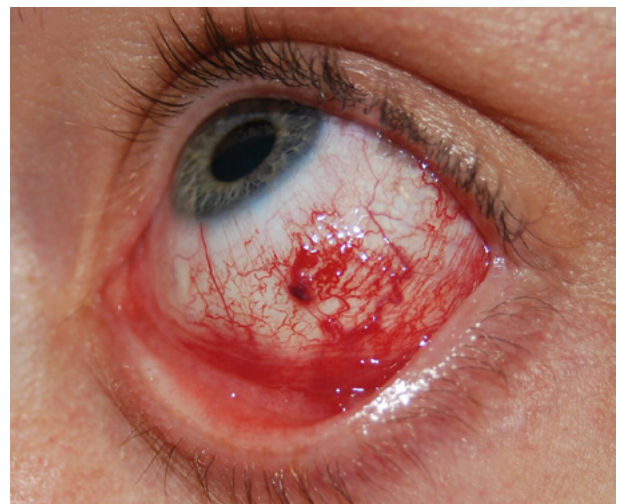

Fig. 10: Hemangioma capilar conjuntival difuso. Varón hindú con síndrome de Struge-Weber 24 años.

Glomangioma conjuntival (tumor glómico)

El glomangioma es un tumor vascular benigno relativamente frecuente que se originan en el cuerpo glómico, una anastomosis arteriovenosa rodeada de células musculares lisas especializada que suele encontrarse en las extremidades distales en la dermis de manos y pies, principalmente en la región subungueal de los dedos y que tiene una función termorreguladora (22). Ocasionalmente, se puede desarrollar un tumor de células glómicas en la conjuntiva. Este tumor aparece como una masa azul rojiza similar a un linfangioma principalmente en los tarsos inferiores e inserciones de los músculos rectos (fig. 11).

El tumor glómico habitualmente se maneja de manera conservado ya que suele ser asintomático (22,23).

Linfangioma y Linfangiectasia

Las tumoraciones clásicas que afectan a los vasos linfáticos en la conjuntiva son: la linfangiectasia en la que los vasos linfáticos están dilatados y aumentados de tamaño y el linfangioma donde la lesión vascular forma una masa distinta e independiente. Suponen el 25% del total de las tumoraciones vasculares conjuntivales y aunque es una enfermedad esporádica, se han descrito algunos casos formando parte del síndrome de Turner y la enfermedad de Nonne-Milroy-Meige.

Clínicamente, el linfangioma conjuntival puede aparecer como una lesión solitaria, bien localizada en la conjuntiva bulbar, en el limbo o en el canto interno asociado con el pliegue semilunar. Ocasionalmente puede extenderse y ocupar gran parte de la conjuntiva o extenderse como lesiones conjuntivales mul-

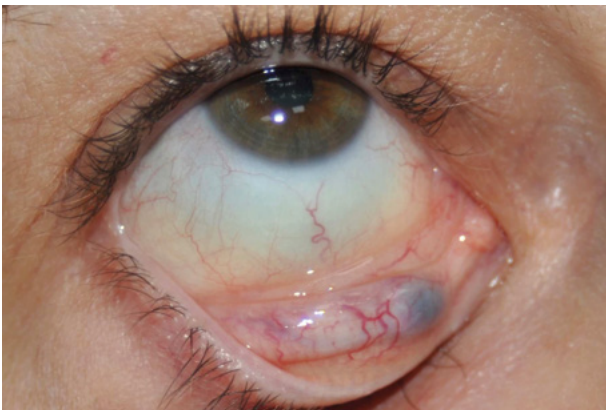


Fig. 11: Extensión conjuntival de glomangioma orbitario. Mujer caucásica 38 años.

tifocales. En muchos casos puede acompañar a un linfangioma orbitario difuso más profundo (1,12,14).

Algunos son transparentes, con un aspecto de lesión multilobulada similar a un quiste conjuntival.

Si han sufrido un sangrado en los espacios quísticos puede aparecer como una masa azul-rojiza multilobulada que contiene canales vasculares dilatados, transparentes de tamaño variable pudiendo presentar un aspecto parecido a un hemangioma pero el crecimiento es más lento y sostenido que el de estos y tampoco muestra tendencia a la esclerosis o a la regresión espontánea (figs. 12 y 13).

La conjuntiva próxima a la lesión puede estar la enrojecida temporal o permanentemente (12,14,24).

El tratamiento del linfangioma conjuntival puede ser difícil porque a veces la resección quirúrgica o la radioterapia no pueden erradicar por completo la masa. Actualmente, los linfangiomas hemorrágicos grandes e irrecables se tratan con aspiración e inyección de adhesivos tisulares con resultados dispares. Las lesiones más extensas pueden tratarse con drenaje percutáneo y escleroterapia interna para favorecer el colapso de la masa vascular y su esclerosis.

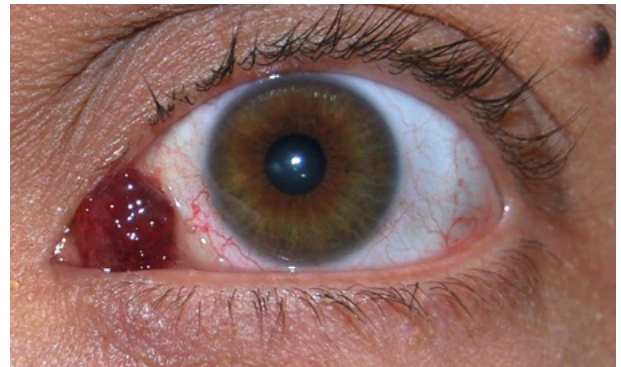

Fig. 12: Tumoración violácea en canto interno compatible con gran linfangioma conjuntival. Varón caucásico 65 años.

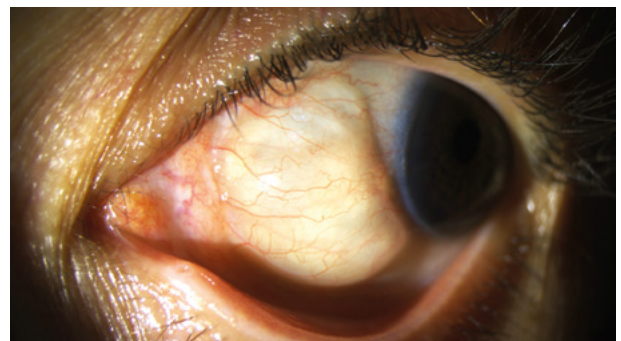


Fig. 13: Linfangiectasia conjuntival gigante asintomática. Mujer caucásica 76 años.

Fibroma

Los fibromas conjuntivales son muy poco frecuentes y aparecen en la edad adulta como lesiones blanquecinas de lento crecimiento que pueden ser nodulares o difusos, bilaterales o unilaterales. La rareza de este tumor y su similitud clínica con otros tumores benignos o malignos hacen que su diagnóstico clínico sea difícil de lograr (25,26).

El tratamiento de elección es la resección quirúrgica, aunque en ocasiones es imposible de realizar si las lesiones son múltiples o difusas.

Mixoma

El mixoma es una neoplasia benigna derivada del mesénquima primitivo. Es frecuente en el corazón, pero puede surgir en la órbita, el párpado y muy raramente en la conjuntiva (12,27). El mixoma conjuntival aparece como una masa bien delimitada blanca o amarillo-rosada, translúcida quística o sólida, blanda, no adherida a planos profundos, generalmente en la conjuntiva bulbar temporal o nasal. Es más frecuente en adultos de ambos sexos y de edad media. Debido a su rareza el mixoma subconjuntival puede simular tumores de conjuntiva tales como histiocitoma fibroso, hiperplasia linfoide reactiva, nevus amelanótico, melanoma amelanótico, carcinoma de células escamosas, lipomas y quistes conjuntivales de gran tamaño entre otros por lo que se debe realizar el diagnóstico diferencial con dichas entidades (1,12,28).

Ante la aparición de cualquier mixoma del párpado o de la conjuntiva debemos descartar la presencia de un mixoma cardíaco, potencialmente mortal. El manejo generalmente es la resección quirúrgica siendo poco frecuente la recidiva (fig. 14). La recurrencia puede estar relacionada a una insuficiente resección, a la presencia de múltiples focos o a la predisposición genética. El pronóstico es excelente.

Lipoma conjuntival

El lipoma conjuntival es raro y generalmente los descritos han sido de tipo pleomórfico que se presentan con más frecuencia en adultos y tiene una apariencia similar al mixoma descrito anteriormente. Se manifiesta como un nódulo amarillento por la

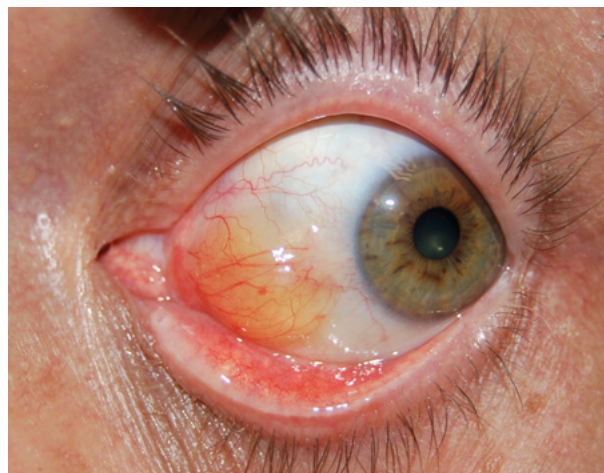


Fig. 14: Neoplasia bien delimitada amarillenta, conjuntival. Confirmada histológicamente como mixoma conjuntival. Varón caucásico 62 años.

presencia de lípidos en la conjuntiva bulbar con un comportamiento benigno e indoloro.

El lipoma conjuntival se puede tratar mediante resección quirúrgica que se puede acompañar de sangrado fácil, pero el pronóstico tras la resección es excelente (1,12).

Sarcoma de Kaposi

El sarcoma de Kaposi (SK) puede desarrollarse en los párpados y con menor frecuencia en la conjuntiva. Ampliamente descrito en la literatura científica desde su descripción en 1872 por Moritz Kaposi como un tumor raro de la piel de origen vascular, fue durante la década de los 80 del siglo XX durante los primeros años de la pandemia de SIDA cuando se diagnosticaron numerosos tumores conjuntivales asociados a la infección por VIH. La mejora del tratamiento de la enfermedad con los fármacos antirretrovirales hace que cada vez veamos menos estas tumoraciones. Clínicamente, la afectación conjuntival se manifiesta como una o varias masas vasculares rojizas brillantes habitualmente indoloras que pueden volverse confluentes con aspecto multilobulado. En fases iniciales, la lesión conjuntival del sarcoma de Kaposi puede presentarse como una hemorragia subconjuntival plana o elevada, lo que dificulta su diagnóstico en este estadio (29,30). Microscópicamente el SK es un tumor vascular maligno compuesto por células fusiformes con núcleos ovalados alargados, capilares bien formados y hendiduras vasculares que

contienen sangre, pero sin revestimiento endotelial. Se ha objetivado la derivación de células endoteliales del tumor y pudiera estar asociado a la infección por el virus del herpes tipo 8.

El tratamiento del KS conjuntival ha sido muy variado. Cuando el diagnóstico es dudoso, se puede realizar una biopsia escisional/incisional para excluir una hemorragia conjuntival simple u otras neoplasias hemorrágicas. Estos pacientes deben ser derivados a los especialistas de enfermedades infecciosas y a los dermatólogos para descartar otras asociaciones sistémicas. Actualmente, la mayoría son tratados por estos especialistas con terapia antirretroviral altamente activa (HAART) y puede tener una buena respuesta a la quimioterapia sistémica (31) y la radioterapia en dosis bajas y al tratamiento tópico con interferón- α -2b (fig. 15).

Histiocitoma fibroso

El histiocitoma fibroso (HF), surge de la combinación variable de fibroblastos e histiocitos y

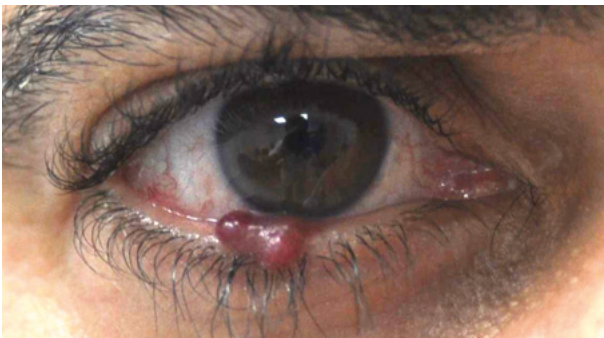

Fig. 15: Sarcoma de Kaposi con afectación borde libre palpebral y conjuntival. Varón caucásico VIH positivo de 38 años.

puede aparecer como una neoplasia primaria de la conjuntiva. Aunque la mayoría de los casos son benignos, se han descrito algunos malignos que no suelen metastatizar. Es más frecuente en adultos de edad media (1,32).

La HF es una tumoración amarillenta localizada frecuentemente en el limbo con posibilidad de afectación y extensión corneal, que aparece con mayor frecuencia en adultos de edad media.

El tratamiento ideal de la HF conjuntival es la escisión quirúrgica completa y estudio anatomopatológico ya que el diagnóstico no suele hacerse clínicamente, sino microscópicamente después de la extirpación quirúrgica. Cuando la lesión se extiende profundamente en la córnea periférica puede ser necesario asociar una queratoplastia (5).

Rabdomiosarcoma conjuntival

El rabdomiosarcoma es un tumor raro, con una incidencia anual de 4,3 casos por millón en niños (33). A pesar su baja incidencia es el sarcoma de tejidos blandos más común en la infancia. Los rabdomiosarcomas conjuntivales tienden a aparecer en la conjuntiva superior. Suelen aparecer como una tumoración rojiza pediculada, no dolorosa, con poca inflamación asociada y pueden tener un crecimiento lento. La supervivencia se correlaciona con el subtipo morfológico siendo el rabdomiosarcoma embrionario el de mejor pronóstico. El tratamiento del rabdomiosarcoma botrioides es básicamente quirúrgico combinado con quimioterapia adyuvante. La radioterapia principalmente queda relegada a casos resistentes a la quimioterapia dada la posibilidad de complicaciones asociadas a la misma sobre todo en edad infantil (12,33).

MENSAJES CLAVE A RECORDAR

- Los tumores de tejidos blandos y anejos son un grupo variado de lesiones con características clínicas e histopatológicas propias.
- La mayoría son sencillos de diagnosticar clínicamente en la exploración oftalmológica.
- Suelen tener un comportamiento benigno, aunque no son excepcionales los de comportamiento premaligno o maligno, por ello se aconseja mantener una actitud vigilante para detectarlos de manera precoz.
- Es muy frecuente que la conjuntiva sea un lugar de afectación secundario de una lesión orbitaria especialmente en los tumores vasculares.
- En este grupo tumoral es de especial importancia un buen estudio histopatológico con patólogos bien formados en oncología ocular fomentando la creación de equipos multidisciplinares.

BIBLIOGRAFIA

- Saornil MA, Becerra E, Méndez MC, Blanco G. Tumores de la conjuntiva [Conjunctival tumors]. *Arch Soc Esp Ophthalmol*. 2009 Jan; 84(1): 7-22.
- Perucho-Martínez S, Mencía-Gutiérrez E, Gutiérrez-Díaz E, Gómez-Ledesma MI. Tumores de carúncula. Estudio clínico-patológico de 40 casos [Neoplasms of the caruncle. Clinicopathologic study of 40 cases]. *Arch Soc Esp Ophthalmol*. 2004 Oct; 79(10): 493-9.
- Filho JP, Vianna RN, Coutinho AB, Arthurs B, Burnier MN Jr. Oncocytoma of the caruncle: a clinicopathologic case report. *Int Ophthalmol*. 2004 Oct-Dec; 25(5-6): 321-3.
- García CA, Melo-Urbe MA, Díaz JA. Oncocytoma de carúncula ocular [Oncocytoma of the lacrimal caruncle]. *Actas Dermosifiliogr*. 2008 Sep; 99(7): 581-2.
- Shields JA, Shields C. *Eyelid, Conjunctival, and Orbital Tumors: An Atlas and Textbook*. 3ª Ed. Philadelphia: Wolters Kluwer; 2015.
- Shields JA, Demirci H, Marr BP, Eagle RC Jr, Shields CL. Sebaceous carcinoma of the ocular region: a review. *Surv Ophthalmol*. 2005 Mar-Apr; 50(2): 103-22.
- Shields JA, Saktanasate J, Lally SE, Carrasco JR, Shields CL. Sebaceous Carcinoma of the Ocular Region: The 2014 Professor Winifred Mao Lecture. *Asia Pac J Ophthalmol (Phila)*. 2015 Jul-Aug; 4(4): 221-7.
- Chao AN, Shields CL, Krema H, Shields JA. Outcome of patients with periocular sebaceous gland carcinoma with and without conjunctival intraepithelial invasion. *Ophthalmology*. 2001 Oct; 108(10): 1877-83.
- Shields CL, Naseripour M, Shields JA, Eagle RC Jr. Topical mitomycin-C for pagetoid invasion of the conjunctiva by eyelid sebaceous gland carcinoma. *Ophthalmology*. 2002 Nov; 109(11): 2129-33.
- Mandeville JT, Roh JH, Woog JJ, Gonnering RS, Levin PS, Mazzoli RA, Ainbinder DJ, Older JJ, Moulin AP, Kiel R, Kim YD, Dryja TP. Cutaneous benign mixed tumor (chondroid syringoma) of the eyelid: clinical presentation and management. *Ophthalmic Plast Reconstr Surg*. 2004 Mar; 20(2): 110-6.
- Rishi K, Font RL. Sebaceous gland tumors of the eyelids and conjunctiva in the Muir-Torre syndrome: a clinicopathologic study of five cases and literature review. *Ophthalmic Plast Reconstr Surg*. 2004 Jan; 20(1): 31-6.
- Shields CL, Demirci H, Karatzas E, Shields JA. Clinical survey of 1643 melanocytic and nonmelanocytic conjunctival tumors. *Ophthalmology*. 2004 Sep; 111(9): 1747-54.
- Jakobiec FA, Zakka FR. A reappraisal of eyelid eccrine and apocrine hidrocystomas: microanatomic and immunohistochemical studies of 40 lesions. *Am J Ophthalmol*. 2011 Feb; 151(2): 358-74.e2.
- Shields JA, Mashayekhi A, Kligman BE, Kunz WB, Criss J, Eagle RC Jr, Shields CL. Vascular tumors of the conjunctiva in 140 cases. *Ophthalmology*. 2011 Sep; 118(9): 1747-53.
- Bajaj MS, Nainiwal SK, Pushker N, Balasubramanya R. Multifocal cavernous hemangioma: a rare presentation. *Orbit*. 2003 Sep; 22(3): 155-9.
- Shields JA, Kligman BE, Mashayekhi A, Shields CL. Acquired sessile hemangioma of the conjunctiva: a report of 10 cases. *Am J Ophthalmol*. 2011 Jul; 152(1): 55-59.e1.
- Garduño I, Torres-Delgado L, Álvarez L. Hemangioma de conjuntiva pediculado y bilateral. Reporte de un caso. *Arch Soc Canar Oftal* 2020; 31: 3-6
- Fernández-Vega Cueto L, Tresserra F, de la Paz MF. Crecimiento de novo de un hemangioma capilar conjuntival [De novo growth of a capillary hemangioma of the conjunctiva]. *Arch Soc Esp Ophthalmol*. 2014 Mar; 89(3): 127-9.
- González-Ventosa A, Serrano-Peluffo A, Camós-Carreras A. Conjunctival Hemangioma. *J Fr Ophtalmol*. 2019 Dec; 42(10): 1129-1130.
- Sujatha S, Sampath R, Bonshek RE, Tullo AB. Conjunctival haemangiopericytoma. *Br J Ophthalmol*. 1994 Jun; 78(6): 497-9.
- Edwards W, Craven C, Turner JR, Grossniklaus H, Wells J. Isolated hemangiopericytoma of the conjunctiva. *Am J Ophthalmol Case Rep*. 2022 Jan 20; 25: 101308.
- Shields JA, Eagle RC Jr, Shields CL, Marr BP. Orbital-conjunctival glomangiomas involving two ocular rectus muscles. *Am J Ophthalmol*. 2006 Sep; 142(3): 511-3.
- Panicker N, Tara V S. Rare and Atypical Presentation of Glomus Tumor in the Eyelid. *Korean J Ophthalmol*. 2021 Apr; 35(2): 171-172.
- Welch J, Srinivasan S, Lyall D, Roberts F. Conjunctival lymphangiectasia: a report of 11 cases and review of literature. *Surv Ophthalmol*. 2012 Mar-Apr; 57(2): 136-48.
- Charles NC, Ostriker GE. Epibulbar conjunctival fibroma. *Ophthalmic Plast Reconstr Surg*. 2007 May-Jun; 23(3): 249-50.
- Pe'er J, Maly A, Deckel Y, Frenkel S. Solitary fibrous tumor of the conjunctiva. *Arch Ophthalmol*. 2007 Mar; 125(3): 423-6.
- de Gottrau P, Tamm S, Holbach LM, Naumann GO. Myxome conjonctival. A propos d'une observation anatomoclinique [Conjunctival myxoma. Apropos of an anatomoclinical case]. *J Fr Ophtalmol*. 1995; 18(6-7): 481-3.
- Kennedy RH, Waller RR, Carney JA. Ocular pigmented spots and eyelid myxomas. *Am J Ophthalmol*. 1987 Nov 15; 104(5): 533-8.
- Mikropoulos D, Mavrikakis I, Ziakas NG, Konstas AG, Boboridis KG. Kaposi's Sarcoma of the Bulbar Conjunctiva in an Immunocompetent Patient. *Case Rep Ophthalmol*. 2011 May; 2(2): 193-7.
- Curtis TH, Durairaj VD. Conjunctival Kaposi sarcoma as the initial presentation of human immunodeficiency virus infection. *Ophthalmic Plast Reconstr Surg*. 2005 Jul; 21(4): 314-5.
- Eduardo-Sánchez YW, Fernández-Agrafojo D. Human immunodeficiency virus-associated giant conjunctival Kaposi's sarcoma: complete remission with antiretroviral therapy and systemic chemotherapy. *Arch Soc Esp Ophthalmol (Engl Ed)*. 2018 Jun; 93(6): 310-312.
- Avendaño-Valdez JA, Pezati-Moacyr R, Pomatanta-Plasencia J. Fibrohistiocitoma maligno de la conjuntiva. *Rev Peru Oftalmol*. 2000; 24: 29-33
- Mendez Mdel C, Muiños Y, Blanco G, Saornil MA, García-Alvarez C, Sarasa JL, Valbuena C. Embryonal rhabdomyosarcoma of the caruncle in a 4 year-old boy: case report. *Arq Bras Oftalmol*. 2012 May-Jun; 75(3): 207-9.