

CAPÍTULO

1.3

Tumores mesenquimales

Constanza Barrancos, María Eugenia Reguero, Marco Sales Sanz

INTRODUCCIÓN

Se denomina mesénquima a aquellos tejidos derivados del mesodermo, la capa situada entre el ectodermo y el endodermo en el embrión trilaminar. En el proceso de diferenciación tisular, el mesodermo dará lugar a los músculos, huesos, tejido conectivo y el sistema hematopoyético.

Los tumores malignos que derivan del tejido mesenquimal se denominan sarcomas. Son un grupo heterogéneo de tumores que se clasifican anatomopatológicamente en función del tipo de diferenciación celular que presentan.

Las entidades clínicas están recogidas en la clasificación de los tumores de tejidos blandos emitida por la Organización Mundial de la Salud (OMS) en 2020 (1,2). La clasificación morfológica de malignidad utilizada en los tumores epiteliales no es siempre aplicable, lo que dificulta el diagnóstico y clasificación.

En la órbita, los tumores de partes blandas son infrecuentes, excepto el rabdomiosarcoma, que se describe en el capítulo dedicado a los tumores pediátricos. Los tumores óseos, cartilaginosos, fibro-óseos e histiocíticos se estudian en un capítulo propio.

TUMORES CON DIFERENCIACIÓN ADIPOSA

Lipoma

Los lipomas orbitarios consisten en colecciones circunscritas de adipocitos maduros que se comportan como una masa independiente (fig. 1). Son una entidad infrecuente (3). En su crecimiento pueden desplazar o comprimir estructuras adyacentes, más que infiltrarlas. Pueden aparecer en la órbita anterior, y ser palpables, o ser posteriores y dar una clínica de exoftalmos progresivo o diplopía.

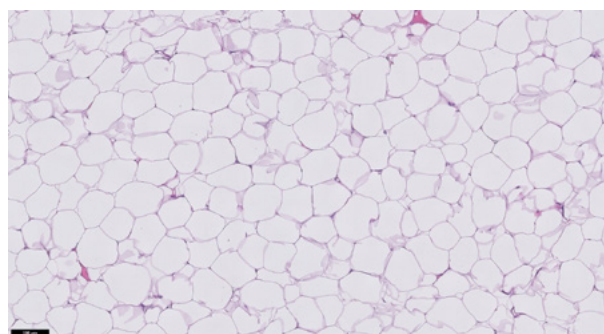


Fig. 1: Lipoma (HE 10x). Proliferación de adipocitos maduros.

En la tomografía computarizada (TC) aparecen como una masa de baja atenuación y sin captación de contraste, pudiéndose observar en ocasiones su borde definido. En la resonancia magnética (RM) son hipointensos en T1 e hiperintensos en T2, isointensos con la grasa circundante. Es importante hacer un diagnóstico diferencial con tumores dermoides/epidermoides, que son entidades mucho más frecuentes. El tratamiento es la escisión quirúrgica (4).

Liposarcoma

Los liposarcomas orbitarios son fundamentalmente primarios, aunque están descritos casos secundariamente metastatizados a la órbita o la degeneración maligna de un lipoma inicialmente benigno (5).

La clínica de presentación más frecuente es un exoftalmos rápidamente progresivo, asociado o no a diplopía. Radiográficamente, el tumor puede presentarse de forma variable como una masa extraconal o intraconal, con o sin afectación de los músculos extraoculares (fig. 2).

La OMS clasifica las neoplasias adipocíticas malignas en: tumor lipomatoso atípico/liposarcoma bien diferenciado (localmente agresivo, no metastatiza), liposarcoma mixoide (localmente agresivo y

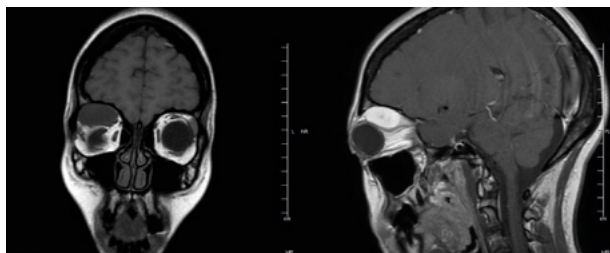


Fig. 2: Liposarcoma orbitario. En la RM se observa una lesión extraconal superior en órbita derecha. Derecha (corte coronal, T1): intensidad de la señal similar al músculo. Izquierda (corte sagital, T2): la lesión resalta con contraste paramagnético.

puede metastatizar), liposarcoma desdiferenciado y liposarcoma pleomórfico (peor pronóstico). Los dos primeros son los más frecuentes en la órbita. Muestran, en más de un 90% de los casos, amplificaciones del gen MDM2 y/o CDK4, en el tumor lipomatoso atípico/liposarcoma bien diferenciado y liposarcoma desdiferenciado; y reordenamientos en el gen DDIT3, en el liposarcoma mixoide (fig. 3)(2).

El tratamiento requiere una escisión con márgenes amplios, por tanto, la exenteración orbitaria ofrece el mejor control de los liposarcomas orbitarios primarios. La resección incompleta supone un riesgo alto de recidiva, que puede producirse en forma de una diferenciación más maligna. Las recidivas requieren nueva resección tumoral asociada a radioterapia (4).

TUMORES CON DIFERENCIACIÓN MUSCULAR LISA

En la órbita el tejido muscular no estriado está presente en las células del músculo liso de las paredes vasculares y pericitos. Los tumores periciticos son un espectro de neoplasias perivasculares que exhiben un fenotipo contráctil variable (como ocurre en el tumor glómico), mientras que de los que se

Tabla 1. Tumores adipocíticos (Clasificación de la OMS)

Tumores adipocíticos
Benignos: Lipoma (y lipomatosis), lipomatosis de nervio, lipoblastoma (y lipoblastomatosis), angioliopoma, miolipoma de partes blandas, lipoma condroide, lipoma fusiforme/pleomórfico, tumor lipomatoso atípico fusiforme/pleomórfico, hibernoma
Intermedios: Tumor lipomatoso atípico
Malignos: Liposarcoma (bien diferenciado, desdiferenciado, mixoide, pleomórfico)

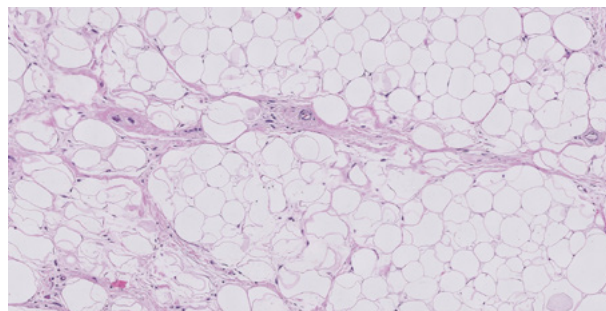


Fig. 3: Tumor lipomatoso atípico/Liposarcoma bien diferenciado (HE 10x). Adipocitos de tamaño variable, con presencia de células estromales (en los septos) atípicas.

originan directamente del músculo liso de la pared vascular, se pueden presentar como leiomiomas vasculares con un gran componente de capilares, o como tumores de músculo liso bastante sólidos sin un componente vascular significativo. Adicionalmente, en los párpados, hay músculo liso en la fascia capsulopalpebral de Hesser y el músculo de Müller, por lo que también se han postulado como posible origen de leiomiomas/leiomiosarcomas (6,7).

Leiomioma

Los leiomiomas orbitarios son extremadamente infrecuentes (6). Aunque la etiología es desconocida, se ha observado una asociación con la infección por el virus de Epstein-Barr en pacientes en situación clínica de inmunosupresión (SIDA, post-trasplante e inmunodeficiencia primaria) mediada por déficit de linfocitos T (8). La localización puede ser intra o extraconal, produciendo habitualmente una proptosis lentamente progresiva e indolora.

El diagnóstico diferencial incluye entre otros: schwannomas, histiofibromas o tumor fibroso solitario. Si predomina el componente vascular pueden ser clasificados como miopericitomas o angioleiomiomas (9,10). Aunque el leiomioma orbitario típicamente muestra inmunorreactividad positiva con actina muscular lisa y desmina, no son específicos de este tumor, pudiéndose observar en otras entidades. La ausencia de mitosis y de atipia nuclear lo diferencia del leiomiosarcoma (fig. 4). El tratamiento es la resección quirúrgica.

Leiomiosarcoma

Los leiomiosarcomas orbitarios pueden ser primarios (11), secundarios a radioterapia, metastási-

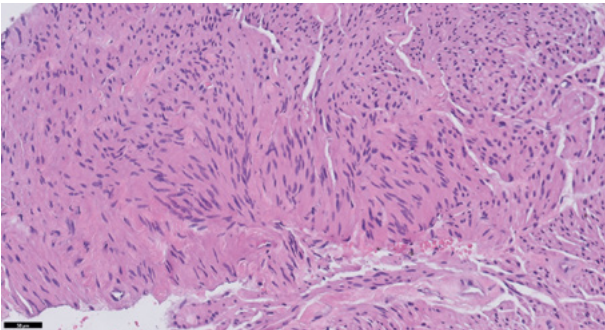


Fig. 4: Leiomioma (HE 20x). Pequeños fascículos de células fusiformes, con núcleos alargados de bordes romos, sin atipia.

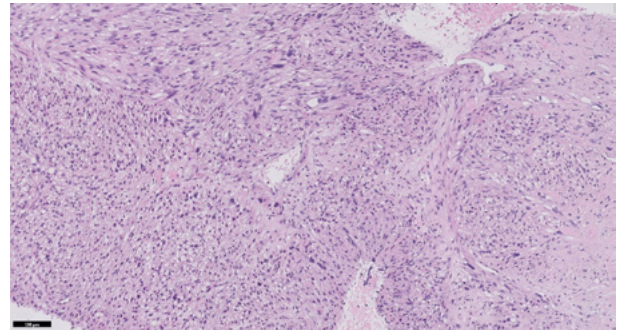


Fig. 5: Leiomiosarcoma (HE 10x). Fascículos de células fusiformes con núcleo atípico e hiper cromático, con moderado pleomorfismo.

cos o asociados a síndromes (síndrome de Li-Fraumeni, retinoblastoma hereditario)(12-14). Se han descrito leiomiosarcomas conjuntivales con afectación orbitaria (15).

Histológicamente está compuesto fundamentalmente por células fusiformes, cuya morfología va variando en función del grado de diferenciación, sumándosele así, elementos pleomórficos. Habitualmente muestran un perfil inmunohistoquímico positivo para actina de músculo liso, desmina y caldesmón, en porcentajes variables (fig. 5).

El pronóstico es reservado, con una alta incidencia de recidivas y diseminación metastásica. Se recomienda resección quirúrgica amplia con márgenes libres de tumor (11).

TUMORES FIBROBLÁSTICOS/ MIOFIBROBLÁSTICOS

Fascitis nodular

La fascitis nodular es una neoplasia mesenquimal de aspecto reactivo y comportamiento biológico autolimitado. Característicamente se presenta como una masa indolora de rápido crecimiento. Esta clínica debe hacer considerar un sarcoma como principal diagnóstico diferencial (16,17).

La TC o la RM por lo general muestran una masa de tejido blando que realza con contraste (fig. 6).

La neoplasia la constituyen elementos de extirpe fibroblástica/miofibroblástica, por lo que inmunohistoquímicamente muestran tinción positiva para actina de músculo liso y, por lo general, se acompaña de reordenamientos del gen USP6 (fig. 7).

A pesar de su naturaleza benigna, pueden comportarse agresivamente, creciendo rápidamente y

ejerciendo un efecto de masa significativo en las estructuras orbitarias próximas, requiriendo escisión quirúrgica. Alternativamente, se ha descrito la resolución de la lesión con corticoides intralesionales, así como casos de resolución espontánea (18).

Tumor fibroso solitario

Aunque inicialmente fue descrito como una tumoración del mesotelio debido a su predilección a desarrollarse en la pleura o mediastino, es conocido que puede originarse en cualquier localización anatómica. Los tumores fibrosos solitarios extrapleurales, se localizan con mayor frecuencia en tejidos blandos de extremidades. La localización en cabeza y cuello constituye el 10-15% de éstos tumores, fundamentalmente en localización orbitaria y tracto nasal (19-21).

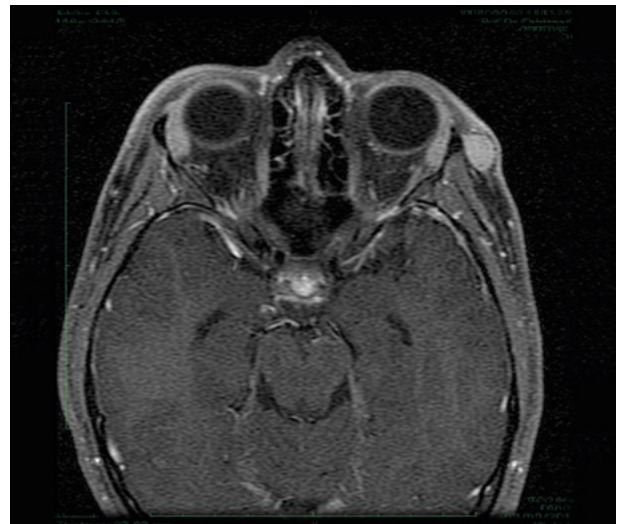


Fig. 6: Fascitis nodular. Corte axial de RM ponderada en T1, se observa una lesión nodular próxima al reborde orbitario izquierdo que capta contraste.

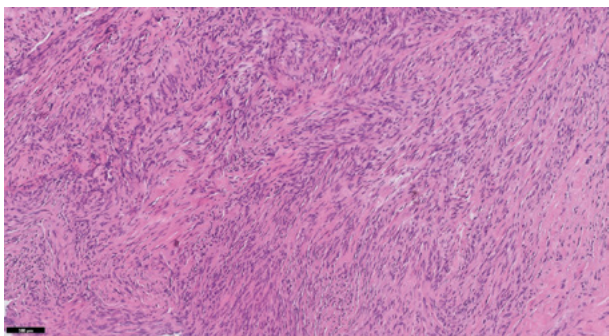


Fig. 7: Fascitis nodular (HE 10x). Proliferación fusocelular, dispuesta en fascículos de orientación espacial variable, entre abundante material colágeno y presencia focal de pequeños elementos inflamatorios.

La presentación clínica habitual es una proptosis lentamente progresiva e indolora. Otras manifestaciones incluyen edema palpebral, disminución de la visión o diplopia. Radiológicamente son masas bien circunscritas, difíciles de distinguir de otras lesiones orbitarias como el hemangioma cavernoso, el schwannoma, el neurofibroma localizado, las várices y las metástasis orbitarias. En la RM, con respecto al músculo, son isointensos en T1 e hipo o isointensos en T2. Las curvas de difusión pueden ayudar a orientar el diagnóstico (figs. 8 y 9).

Histológicamente, está constituido por fibroblastos de morfología alargada u ovoidea, con un abundante componente de vasos de paredes hialinizadas, con frecuentes ramificaciones, así como variable presencia de estroma colágeno. El estudio inmunohistoquímico, muestra una intensa positividad para CD34 y STAT6 de dichos elementos. El estudio citogenético, revela fusión del gen NAB2-STAT6 (fig. 10)(21).

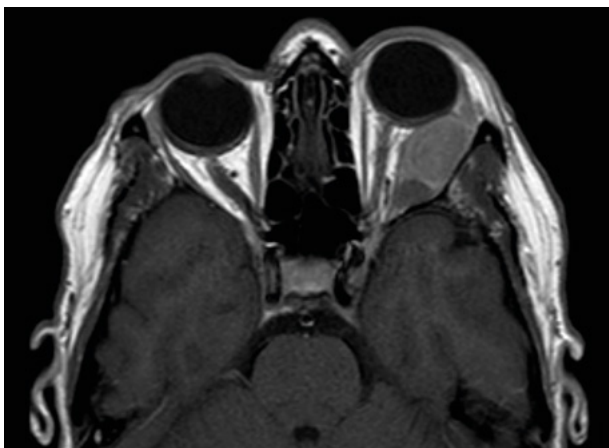


Fig. 8: Tumor fibroso solitario. Corte axial de RM ponderada en T1, lesión extracónica en órbita izquierda con intensidad similar a músculo.

Tabla 2. Tumores de músculo liso (Clasificación de la OMS)

Tumores de músculo liso
Benignos: Leiomioma
Intermedios: Tumor de músculo liso asociado a EBV
Malignos: Leiomiosarcoma, Leiomiosarcoma inflamatorio

El tratamiento se realiza mediante resección quirúrgica. Aquellas lesiones de carácter infiltrativo pueden requerir exenteración. El pronóstico es excelente en tumores resecados completamente. Sin embargo, se han reportado casos con una elevada tasa de recurrencia, diseminación local y potencial de transformación maligna, fundamentalmente tras resecciones incompletas. Para su manejo, se han propuesto modelos de predicción de riesgo (tabla 3)(22). Se recomienda un seguimiento postoperatorio radiológico, especialmente en aquellos pacientes con resección parcial.

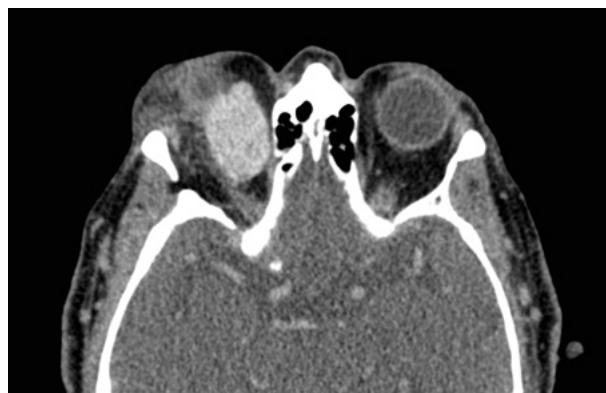

Fig. 9: Tumor fibroso solitario. Corte axial de TC que evidencia una lesión intraconal que realza con contraste.

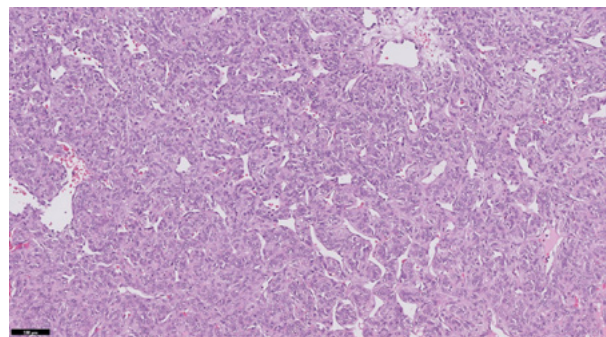


Fig. 10: Tumor fibroso solitario (HE 10x). Proliferación de células de morfología ovoidea/redondeada, en relación con abundante componente vascular, que le confiere aspecto «hemangiopericitoide».

Tabla 3. Modelo de estratificación de riesgo de cuatro variables para el desarrollo de metástasis en tumores fibrosos solitarios (22)

Factor de riesgo		Puntos
Edad	<55	0
	≥55	1
Tamaño tumor (cm)	<5	0
	Entre 5 y <10	1
	Entre 10 y <15	2
	≥15	3
Nº mitosis por campo	0	0
	1-3	1
	≥4	2
Necrosis tumoral	<10%	0
	≥10%	1
Estadío de riesgo		Puntos totales
Bajo		0-3
Intermedio		4-5
Alto		6-7

OTROS SARCOMAS DEL TEJIDO BLANDO ORBITARIO

Mixoma

Los mixomas orbitarios son excepcionales (23). Son tumores benignos que se originan del mesénquima primario y localizándose usualmente en tejidos blandos. En la órbita son habitualmente intracónicos, produciendo un exoftalmos indolente lentamente progresivo. También están descritas presentaciones conjuntivales y palpebrales (24). Pueden simular que están delimitados por una pseudocápsula, por la condensación de los tejidos circundantes. Tienen un crecimiento infiltrativo. En la RM son hipointensos en T1 e hiperintensos en T2 (figs. 11 y 12).

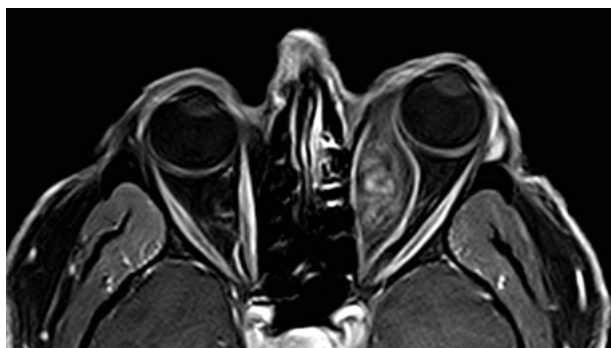


Fig. 11: Mixoma. RM, lesión hipointensa en T1.

Tabla 4. Tumores fibrosos (Clasificación de la OMS)

Tumores fibrosos
<p>Benignos: Fascitis nodular, fascitis proliferativa y miositis proliferativa, miositis osificante y pseudotumor fibroóseo de los dedos, fascitis isquémica, elastofibroma, hamartoma fibroso de la infancia, fibromatosis colli, fibromatosis hialina juvenil, fibromatosis con cuerpos de inclusión, fibroma de la vaina del tendón, fibroblastoma desmoplásico, miofibroblastoma, miofibroblastoma de tipo mamario, fibroma aponeurótico calcificante, tumor fibroblástico positivo para EWSR1-SMAD3, angiomioblastoma, angiofibroma celular, angiofibroma SAI, fibroma nugal, fibromixoma acral, fibroma de Gardner</p>
<p>Intermedios: Fibromatosis de tipo palmar/plantar, fibromatosis tipo desmoide, lipofibromatosis, fibroblastoma de células gigantes, dermatofibrosarcoma protuberans, tumor fibroso solitario, tumor miofibroblástico inflamatorio, sarcoma miofibroblástico de bajo grado, tumor fibroblástico CD34 positivo superficial, sarcoma fibroblástico mixoinflamatorio, fibrosarcoma infantil</p>
<p>Malignos: Tumor fibroso solitario (maligno), fibrosarcoma SAI, mixofibrosarcoma, sarcoma fibromixoide de bajo grado, fibrosarcoma epitelioidesclerosante</p>

Histológicamente, los mixomas están compuestos por células estrelladas y fusiformes inmersas en un estroma mucinoso rico en mucopolisacáridos, con escasas estructuras vasculares y fibrilares colá-

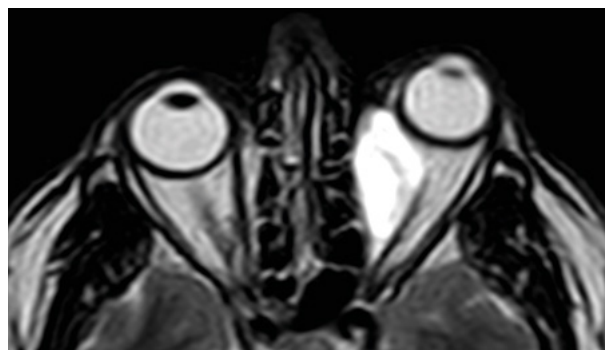


Fig. 12: Mixoma. RM, lesión hiperintensa en T2.

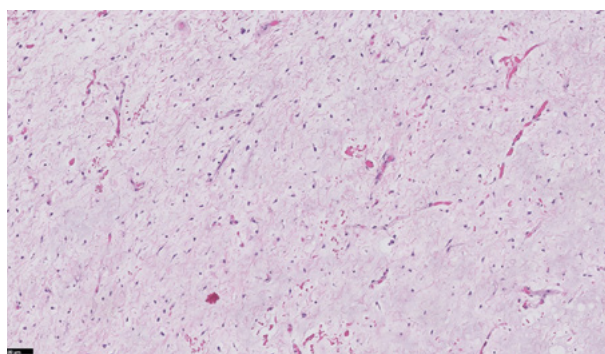


Fig. 13: Mixoma (HE 10x). Neoplasia hipocelular, con abundante estroma mixoide.

genas (fig. 13). Es importante hacer un diagnóstico diferencial con un espectro de procesos reactivos y neoplásicos que pueden mostrar un estroma mixoide prominente, como fascitis nodular, schwanno-

mas y neurofibromas y tumores malignos como el liposarcoma mixoide y el mixofibrosarcoma.

El tratamiento es la escisión quirúrgica. Las recurrencias son muy raras y el pronóstico es excelente.

MENSAJES CLAVE A RECORDAR

- Pasada la infancia, los sarcomas primarios orbitarios son extremadamente infrecuentes y la literatura se limita al reporte de casos clínicos o series cortas de pacientes.
- Son un grupo muy heterogéneo de entidades con una elevada complejidad intrínseca. Los estudios anatómopatológicos (histología, inmunohistoquímica y citogenética) son claves para definir la entidad. Se requiere de un estudio integrado en centros de referencia con profesionales con experiencia en éstas neoplasias.
- Los tumores fibrosos solitarios constituyen un alto porcentaje de los tumores mesenquimales orbitarios. Se recomienda el uso de modelos predictivos de riesgo multivariante en su estadiaje, para un mejor tratamiento y perspectiva pronóstica.

BIBLIOGRAFÍA

1. WHO Classification of Tumours Editorial Board. *WHO Classification of Tumours: Soft Tissue and Bone Tumours*. Vol 3. 5th ed. IARC Press; 2020.
2. Sbaraglia M, Bellan E, Dei Tos AP. The 2020 WHO Classification of Soft Tissue Tumours: news and perspectives. *Pathologica*. 2020; 113(2): 70-84.
3. Shah NB, Chang WY, White VA, Heran MKS, Rootman J. Orbital lipoma: 2 cases and review of literature. *Ophthalmic Plast Reconstr Surg*. 2007; 23(3): 202-205.
4. Civit T, Klein O, Freppel S, Baylac F. [Mesenchymal orbital tumors]. *Neurochirurgie*. 2010; 56(2-3): 158-164.
5. Kang JY, Kim HJ, Wojno TH, Yeung AM, Mendoza PR, Grossniklaus HE. Atypical Lipomatous Tumor/Well-Differentiated Liposarcoma of the Orbit: Three Cases and Review of the Literature. *Ophthalmic Plast Reconstr Surg*. 2021; 37(3S): S134-S140.
6. Sendul SY, Atilgan CU, Kabukcuoglu F, Demir ST, Guven D. Anterior orbital leiomyoma originating from the supraorbital neurovascular bundle. *SAGE Open Med Case Rep*. 2017; 5: 2050313X17740991.
7. Sim B, Gal A, Tumuluri K. Periorbital Myofibroma in a Child: A Case Report and Review of the Literature. *Ophthalmic Plast Reconstr Surg*. 2020; 36(5): e127-e128.
8. Elawabdeh N, Cone BM, Abramowsky CR, et al. Epstein-Barr virus associated smooth muscle tumors in post transplant pediatric patients two cases of rare locations, and review of the literature. *Fetal Pediatr Pathol*. 2013; 32(3): 184-191.
9. Nair AG, Jain V, Gopinathan I, Murthy A. Solid variant of orbital angioleiomyoma: An unusual tumor at an unusual site. *Indian J Ophthalmol*. 2016; 64(6): 466-468.
10. Ye-Zhu C, Muñoz-Ramón PV, Barrancos C, Reguero Callejas E, Sales-Sanz M. Orbital myopericytoma: an unusual tumor in an unusual location. *Orbit*. 2022; 41(4): 502-505.
11. Chaugule SS, Putambekar A, Gavade S, Deshpande R. Primary Orbital Leiomyosarcoma in an Adult Male. *Ophthalmic Plast Reconstr Surg*. 2019; 35(2): e27-e29.
12. Kim YH, Park IK, Min GE, Jin KH, Shin JH. A Case of Orbital Metastasis of Uterine Leiomyosarcoma With Intracranial Extension Presenting With Proptosis. *Ophthalmic Plast Reconstr Surg*. 2016; 32(3): e51-52.
13. Chen J, Wei R, Ma X. Orbital metastasis of retroperitoneal leiomyosarcoma. *Med Oncol*. 2012; 29(1):392-395.
14. Rasool N, Lefebvre DR, Latina MA, et al. Orbital leiomyosarcoma metastasis presenting prior to diagnosis of the primary tumor. *Digit J Ophthalmol*. 2017; 23(4): 22-26.
15. De Groot V, Verhelst E, Hogendoorn PCW, de Keizer RJW. Conjunctival Leiomyosarcoma, a Rare Neoplasm Always Originating at the Limbus? Report of a New Case and Review of 11 Published Cases. *Ocul Oncol Pathol*. 2019; 5(5): 333-339.
16. Navarrete A, Maya A, Benshushan S, Ofir S, Deckel Y, Gur Z. Orbital nodular fasciitis in the pediatric population: a case report and review of the literature. *Orbit*. Published online July 20, 2021:1-6.
17. Pérez-Bañón MD, Moreno Moreno E, Won-Kim HR, Sales-Sanz M. Childhood proliferative fasciitis of the orbit mimicking sarcoma: a case report. *Orbit*. Published online September 2, 2021:1-3.
18. Keren S, Hildebrand D, Wilson S, McCallum E, Norris JH. The management of periorbital nodular fasciitis using intra-lesional triamcinolone: a case report and review of the literature. *Orbit*. 2021; 40(4): 333-337.
19. Navarro-Perea C, Calleja-García C, Bengoa-González Á, Garrido MC, Mencía-Gutiérrez E, Pérez-Trigo S. Orbital Solitary Fibrous Tumor: Four Case Reports-Clinical and Histopathological Features. *Case Rep Ophthalmol Med*. 2021; 2021: 5822859.
20. Bernardini FP, de Conciliis C, Schneider S, Kersten RC, Kulwin DR. Solitary fibrous tumor of the orbit: is it rare? Report of a case series and review of the literature. *Ophthalmology*. 2003; 110(7): 1442-1448.
21. Westra WH, Gerald WL, Rosai J. Solitary fibrous tumor. Consistent CD34 immunoreactivity and occurrence in the orbit. *Am J Surg Pathol*. 1994; 18(10): 992-998.
22. Demicco EG, Wagner MJ, Maki RG, et al. Risk assessment in solitary fibrous tumors: validation and refinement of a risk stratification model. *Mod Pathol*. 2017; 30(10): 1433-1442.
23. Rambhatla S, Subramanian N, Gangadhara Sundar JK, Krishnakumar S, Biswas J. Myxoma of the orbit. *Indian J Ophthalmol*. 2003; 51(1): 85-87.
24. Ríos Y Valles-Valles D, Hernández-Ayuso I, Rodríguez-Martínez HA, Medina-Cruz A, Salcedo-Casillas G, Rodríguez-Reyes AA. Primary conjunctival myxoma: case series and review of the literature. *Histopathology*. 2017; 71(4): 635-640.